Anevrismele intracraniene

- dilatatie anormală a peretelui unei artere cerebrale modificat structural, de forma saculară sau fuziformă.
- Pe măsură ce anevrismul se măreşte peretele devine mai subţire şi se poate rupe rezultînd o hemoragie subarahnoidiană sau o hemoragie / un hematom intracerebral

Etiopatogenie:
Peretele unei artere intracraniene este format din 4 straturi: *adventicea, tunica medie, tunica elastică internă şi intimă*. Spre deosebire de vasele extracraniene, cele cerebrale nu au tunică elastică externă. Ţesutul elastic este mult mai redus cantitativ în medie şi adventice, ţesutul muscular este de asemenea redus, iar adventicea este mult mai subţire în timp ce limitanta elastică internă este mult mai proeminentă.

Factorii care predispun la formarea anevrismelor sunt

- - stresul hemodinamic (HTA) şi
- - ţesutul de susţinere foarte redus în spaţiul subarahnoidian
- - existenţa unor modificări malformative ale peretelui vascular (displazia fibromusculară,colagenoza etc)
- - apariţia unor modificări degenerative – ateroscleroza
- - inflamaţii / infecţii : însămânţare infecţioasă în peretele arterial
- -traumatism direct al peretelui vascular, în regiunile unde coasa creierului sau tentoriul sînt în apropierea unor vase

Anevrismele se dezvoltă de obicei în puncte maxime de stres vascular, adică la nivelul curburilor vaselor şi în unghiurile de ramificaţie.

Clasificare

1. Anevrisme saculare de origine degenerativă sau malformativă , 97% din totalul leziunilor.
2. Anevrisme fuziforme de origine degenerativă sau malformativă
3. Anevrisme de alte cauze :
   Anevrisme prin însămânţare infecţioasă în peretele arterial: bacteriene, micotice, tuberculoase, sifilitice,
   Anevrismele disecante sunt considerate a fi asociate cu disecţia arterială spontană
   Anevrisme posttraumatice
   Anevrisme cu origine hemodinamică asociate malformaţiilor vasculare cerebrale
   Anevrisme asociate unor colagenoze
   Anevrisme grefate pe megadolicoartere.
4. Anevrismele excepţionale în afecţiuni tumorale şi metastatice (coriocarcinoame sau mixoame atriale) sau asociate cu arteriopatii obliterante, boala Moyamoya etc.

Dupa mărime

- anevrisme mici - 15-20 mm
- anevrisme mari - 20-30 mm
- anevrisme gigante > 30 mm.

Anevrismele mari şi gigante se asociază cu prezenţa de trombi intra-anevrismali şi a diferitelor grade de remanie ateromatoase sau proliferative ale peretelui anevrismal.

- ANEVRISME SACULARE
  UNICE
  MULTIPLE 20-30%
- ANEVRISME FUZIFORME
- ECTAZII ANEVRISMALE

Anatomie

colet
corp , poate fi bilobat
fund

Anevrisme adevarate

Un anevrism adevarat cuprinde toate cele 3 straturi ale vasului: intima, media si adventicea.
Cauza acestora poate fi congenitala, in urma unor infectii (anevrisme micotice), sau din cauza modificarilor vasculare din hipertensiunea arteriala

Anevrisme false(sau pseudoanevrism)

Apare numai prin hernierea tunicii intime.
Este cauzat de traumatisme /de disectia arteriala.

Epidemiologie, frecvență:

- Incidența anevrismelor este dificil de estimat, studiile efectuate pe cazuri autopsiate relevă o frecvenţă între 0,2 şi 7,9 %. Prevalența este aproximativ 5%.
- Simptomatologia principală la descoperirea bolii este ruptura anevrismală
- iar rata de anevrisme rupte faţă de cele nerupte este de 5:3 până la 5:6.
- Există în medie 2 purtători de anevrism la 10.000 de locuitori cu vârste medii între 40-60 de ani,
- iar în copilărie incidența este numai de 2%.
- Se remarcă o discretă prevalenţă a sexului feminin, majoritatea pacienţilor suferind de hipertensiune arterială pre-existentă rupturii, în proporţie 35-45% din cazuri.
- Peste 70% dintre anevrisme au mărime mică sub 10 mm.
- Cele rupte sunt de asemenea de mărime mică, sub 10 mm.
- Anevrismele gigante şi mari sunt rare.

Localizare

- 92% în porţiunea anterioară a poligonului Willis
- 8% în sistemului vertebro-bazilar.
- Nu există o predilecţie pentru dezvoltarea pe dreapta sau pe stânga,
- 15-20 % dintre pacienţi au anevrisme multiple.

Clinica

Modalitatea principală de debut

ruptura anevrismală +
hemoragia subarahnoidiană,
hemoragii intraventriculare sau
hemoragii intracerebrale şi/sau
revărsate sanguine subdurale

Clinica depinde de

- cantitatea de sânge extravazat şi
- localizarea acumulărilor sanguine.

Ruptura anevrismului

Tablou clinic brutal

- cefalee brutală,
- pierderea conştientei - coma
- mai rar crize comiţiale, urmate sau nu, de apariţia deficitelor neurologice.

Tabloul clinic este dominat de

- sindromul meningean
- semne de HIC

cefalee,
redoarea cefei,
greaţă, vărsături

În funcţie de brutalitatea şi amploarea hemoragiei mai apar creşteri brutale ale tensiunii arteriale, modificări de ritm cardiac, modificări ale traseelor electrocardiogramei, aceste efecte fiind explicate de revărsarea brutală în torentul sanguin a catecolaminelor.

Anevrismele se pot manifesta şi prin rupturi minore apărute înainte de o ruptură majoră, prin

- pareze de nervi cranieni,
- crize de cefalee unilaterale,
- pierdere tranzitorie a vederii,
- nevralgii faciale,
- crize comiţiale.

Cauze favorizante ale rupturii

- Stresul
- modificarea posturii
- efortul fizic
- accentuează simptomele

Simptome focale- ***ale anevrismelor nerupte, in functie de localizare:***

- Anevrismele carotido-cavernoase, în porţiunea intracraniană a arterei carotide interne ce traversează sinusul cavernos, <20% din cazuri:
  -deficite de nervi oculomotori
  -iritație de nerv trigemen (III, IV, VI V1)
- Anevrismele ale arterei oftalmică- artera comunicantă anterioară :
  - sindrom optochiasmatic
  - suferinţă hipofizară.
- Anevrismele în sistemul vertebrobazilar
  - compresiune cronică de trunchi cerebral,
  -sindrom pseudobulbar,
  -hipersomnie până la comă.

Ruptura anevrismelor din sistemul vertebrobazilar deosebit de gravă datorita suferinţei acute a trunchiului cerebral, riscului major de afectare a funcţiilor vitale (tulburări respiratorii, edem pulmonar neurogen, comă precoce şi profundă, tulburări de ritm cardiac, hidrocefalie acută).

Hemoragia subarahnoidiana

- HSA netraumatica
  - Ruptura anevrismala (75-80%)
  - MAV (4-5%)
  - Vasculite, tumori cerebrale, tromboza venoasa….
  - necunoscuta (14-22%)
- Max 50-60 y, + HIC / HIV in 40%
- Risc : HTA, contraceptive orale, medicamente

- Prognostic
  15% deces in primele 24 ore
  50% mortalitate in prima luna
  1/3 din supravietuitori - deficite neurologice

Debut

- cefalee de intensitate extrema
- +/- varsaturi, pierderea starii de constienta, cervicalgii, paralizii de nervi cranieni
- Uneori "cefaleea santinela"
- Meningism, HTA, deficit neurologic focal, coma

Aprecierea gravităţii in hemoragia subarahnoidiana

SCALA HUNT si HESS

		MORTALITATE PREOPERATORIE
GRADUL 1	-ASIMPTOMATIC, CEFALEE USOARA, MODERATA RIGIDITATE DE CEAFA	0 – 5 %
GRADUL 2	-CEFALEE MODERATA SAU SEVERA, REDOARE DE CEAFA, FARA DEFICITE FOCALE FARA PAREZE DE NERVI CRANIENI	2 – 10 %
GRADUL 3	-SOMNOLENTA, CONFUZIE, DEFICIT NEUROLOGC FOCAL USOR	10 – 15 %
GRADUL 4	-STUPOARE, HEMIPAREZA MODERATA SAU SEVERA, DISFUNCTII VRGETATIVE	60 – 70 %
GRADUL 5	-COMA, DECEREBRARE, MOARTE CEREBRALA	70 – 100 %

Gradul WFNS	**Scorul Glasgow**	**Deficit focal major**
0 (anevrism intact)	15	Normal clinic
1	15	Absenţa cefaleei, fără semne focale
2	13-14	Cefalee, redoare de ceafa, fără semne focale
3	13-14	Cefalee, redoare de ceafă, semne focale
4	7-12	Cefalee, redoare de ceafă,hipertonie, semne focale
5	3-6	Coma, hipertonie, semne focale

Evoluţia anevrismului rupt - deosebit de gravă.

- prima ruptură - fatală in 30% din cazuri
- Risc de resângerare

- se menţine maxim în primele 6 ore
-şi în prima săptămână

- A doua sângerare

-morbiditate şi mortalitate încă 18-20% cazuri.

- Resângerarea la fel de brutal ca şi prima.

Prezenţa hemoragiei subarahnoidiene după ruptura anevrismală duce la o serie de complicaţii precoce sau tardive, cauzate de suferinţa vaselor sau a ţesutului cerebral.

Anevrismele nerupte sau incidentale prezintă risc de hemoragie subarahnoidiană care se corelează cu mărimea anevrismului şi vârsta pacientului. Anevrismele care se rup cel mai frecvent au în medie în jur de 10 mm, iar cu cât pacientul este mai tânăr, riscul de sângerare creşte în raport cu durate medie de viaţă estimată. Pentru aceste anevrisme se recomandă tratament chirurgical. Tratamentul şi complicaţiile operatorii sunt mult mai reduse comparativ cu cel al anevrismelor rupte.

Evoluţia anevrismului rupt poate fi deosebit de gravă. Odată produsă prima ruptură, care la un număr de 30% din cazuri este fatală, pacientul prezintă un risc crescut de resângerare care se menţine maxim în primele 6 ore şi în prima săptămână; a doua sângerare adăugă o morbiditate şi mortalitate suplimentare la încă 18-20% dintre cazuri. Resângerarea se poate produce la fel de brutal ca şi prima.

Prezenţa hemoragiei subarahnoidiene după ruptura anevrismală conduce la o serie de complicaţii precoce sau tardive, cauzate de suferinţa vaselor sau a ţesutului cerebral.

CT

Confirmarea rupturii anevrismului se face prin examinare computer tomografică (CT) cerebrală. Imaginile CT arată prezenţa sângelui în cisternele arahnoidiene sau în parenchimul cerebral în aproximativ 95% din cazuri, iar la 45% se poate determina artera pe care se află anevrismul rupt.

1 FARA SANGE IN CISTERNE SAU SUBARAHNOIDIAN
2 STRAT SUBTIRE DE SANGE > 3 MM LATIMESI >1 MM GROSIME, FARA CHEAGURI
3 COLECTIE DENSA SANGUINA GROASA DE
4 > 1 MM IN PLAN VERTICAL (FISURA INTEREMISFERICA, CISTERNA INSULARA, CISTERNA AMBIENS) SAU >5/3 MM IN PLAN LONGITUDINAL SI TRANSVERSAL SAU IN PLAN ORIZONTAL (FISURA SYLVIANA CISTERNA SYLVIANA, CISTERNA INTERPEDUNCULARA)
4 SANGE INTRACEREBRAL SAU INTRAVENTRICULAR, CANTITATI MICI SI DIFUZE DE SANGE IN CISTERNELE BAZALE

CT pozitiv-> Angiografie selectiva (Angiografie digitala cu substractie, Angio-CT, Angio-RMN)
CT negativ-> PL

Punctia lombara

În situaţiile în care examinarea CT este neconcludentă pentru sângerare se practică puncţie lombară în scop diagnostic. Aceasta relevă lichid cerebrospinal hemoragic, sau, după caz xantocrom, în funcţie de vechimea sângerării, dar, prezintă şi risc de rezultat fals pozitiv. Puncţia lombară nu se efectuează la pacienţi comatoşi, cu deficite neurologice majore recente sau cu tulburări de coagulare cunoscute, întrucât poate provoca sindroame de herniere cerebrală şi deces.

Explorare paraclinica

- Angiografie tehnica Seldinger
- Angiografie digitală cu substracţie – “4 vase”
- RMN
- angio-RMN

<u>Complicaţiile anevrismului rupt</u>

Evoluţia anevrismului rupt poate fi deosebit de gravă. Odată produsă prima ruptură, care la un număr de 30% din cazuri este fatală, pacientul prezintă un risc crescut de resângerare care se menţine maxim în primele 6 ore şi în prima săptămână; a doua sângerare adăugă o morbiditate şi mortalitate suplimentare la încă 18-20% dintre cazuri. Resângerarea se poate produce la fel de brutal ca şi prima.

Prezenţa hemoragiei subarahnoidiene după ruptura anevrismală conduce la o serie de complicaţii precoce sau tardive, cauzate de suferinţa vaselor sau a ţesutului cerebral.

Resangerarea anevrismului rupt

RISCUL CEL MAI MARE ESTE IN PRIMELE 6 ORE

- 4% IN PRIMA ZI
- 15-20% RESANGEREAZA IN PRIMELE 14 ZILE
- 50% RESANGEREAZA IN PRIMELE 6 LUNI
- 50% DIN DECESE APAR IN PRIMA LUNA DE LA PRIMA SANGERARE
- DRENAJUL VENTRICULAR EXTERN , DRENAJUL LOMBAR CRESC RISCUL DE RESANGERARE
- RISC DE SANGERARE=3% PE AN
- RATA DE MORTALITATE=2% PE AN

Rupturile anevrismale însoţite de hemoragii şi hematoame intracerebrale sau intraventriculare sunt deosebit de grave, deoarece în afară cauzei care le-a produs, au efect de masă asupra ţesutului cerebral din jur, pun în pericol viaţa pacientului şi, ca urmare beneficiază de intervenţii chirurgicale de urgenţă în scop vital şi decompresiv Hemoragia subarahnoidiană anevrismală are răsunet general fiind însoţită de manifestări hidroelectrolitice şi hemodinamice: hiponatremie, oscilaţii marcate ale tensiunii arteriale, aritmii cu modificări electrocardiografice, etc. Nu trebuie neglijată patologia generală a pacientului şi

tarele asociate, ele constituind factori de agravare a evoluţiei, fapt pentru care diagnosticul şi tratamentul acestor manifestări satelite este complex, în servicii specializate.

Vasospasmul arterial este *cea mai redutabilă complicaţie* a rupturii anevrismale. Se manifestă prin îngustarea anatomică a calibrului vaselor cerebrale în vecinătatea anevrismului, sau la distanţă, fiind cauzată în cea mai mare parte de produşii de degradare ai sângelui din spaţiile subarahnoidiene, asociată cu modificările structurale vasculare şi cu agresiunea imunologică declanşată de reacţia inflamatorie periarterială. Se instalează între ziua a 5-a şi a 12-a de la ruptură şi are consecinţe dramatice. Se reduce drastic lumenul arterial, endoteliul devine discontinuu, se pierde vasomotricitatea normală, scade debitul sanguin cerebral regional şi apare hipercoagulabilitatea. Toate acestea conduc la ischemie cerebrală acută sau tardivă şi afectează de cele mai multe ori ireversibil parenchimul cerebral dependent de teritoriul arterial afectat. Examinarea dinamică prin CT cerebral a pacientului în situaţii de agravare asigură un diagnostic diferenţial între o eventuală resângerare sau apariţia infarctelor. Vasospasmul se tratează medical în servicii specializate de terapie intensivă, el putând evolua chiar şi la pacientul operat, în pofida unei intervenţii chirurgicale corecte.

- VASOSPASMUL REPREZINTA INGUSTAREA FIZICA A LUMENULUI UNEI ARTERE CA URMARE A SUPRA-CONTRACTIEI
- APARE SECUNDAR RUPTURII UNUI ANEVRISM, NUMAI PE ARTERELE POLIGONULUI WILLIS SI PE RAMURILE LOR PRINCIPALE (SUNT EXCEPTATE ARTERIOLELE, VENELE SI CAPILARELE).
- TEORETIC, SANGELE PROVENIT DIN ORICE TIP DE HSA POATE GENERA VASOSPASM (INCLUSIV IN TRAUMATISME)
- APARE LA O TREIME DIN PACIENTI
- ESTE DPDV TERAPEUTIC, A DOUA COMPLICATIE MAJORA DUPA RERUPTURA ANEVRISMALA
- POATE FI TEMPORAR SI REVERSIBIL
- POATE DUCE LA DEFICITE MAJORE SECHELARE SI LA DECES IN 20% DIN CAZURI
- **V SUBANGIOGRAFIC** -NU POATE FI DETECTAT ANGIOGRAFIC, AFECTEAZA ARTERELE MICI, PACIENTUL ARE SIMPTOME SECUNDARE MODERATE
- **V DOPPLER** DETECTAT PRIN EXAMINARI DOPPLER CU 4-6 ORE INAINTEA DETERIORARII CLINICE
- **V ANGIOGRAFIC** -ZILELE 3-7, ESTE DETECTAT DE ANGIOGRAFIE, APARE PE VASELE POLIGONULUI, PACIENTUL POATE AVEA SAU NU SIMPTOME SECUNDARE IN FUNCTIE DE:
  CAPACITATEA UNICA GENETICA TOLEREAZA V
  COMPENSEAZA CIRCULATORIU
- **V CLINIC** -ZILELE 3-21, APARE LA 1/3 DIN CAZURI, SEMNELE ANGIOGRAFICE SUNT VARIABILE, PACIENTUL ARE SIMPTOME SECUNDARE, DUREAZA CIRCA 21 ZILE, POATE FI REVERSIBIL SAU FATAL.

Hidrocefalia se poate dezvolta atât precoce, cât şi tardiv. ***Hidrocefalia acută*** este produsă de prezenţa masivă a sângelui în spaţiile subarahnoidiene care blochează circulaţia şi resorbţia lichidului cerebrospinal. Apare la 3-6 ore de la debut, la circa 15% din pacienţi, este însoţită de deteriorare neurologică cu alterarea stării de conştientă. Se confirmă imagistic printr-un nou examen CT şi poate fi tratată printr-o intervenţie chirurgicală de urgenţă - drenajul ventricular extern sau peritoneal, care are scopul de a deriva circuitul LCS, scăzând presiunea intracraniană. Hidrocefalia tardivă beneficiază de drenaj ventriculo-peritoneal cu evoluţie favorabilă şi ameliorare reală a pacientului.

HI ACUTA-15-20% DIN CAZURI

- 30-60% NU PREZINTA MODIFICAREA CONSTIENTEI
- 3% DINTRE PACIENTII CU SAH DEZVOLTA HI IN PRIMA SAPTAMANA

INCIDENTA HI CRESTE CU

- VIRSTA
- PREZENTA CANTITATILOR MARI DE SANGE SUBARAHNOIDIAN SAU IN TRAVENTRICULAR
- ASOCIEREA HTA
- HSA PREDOMINAT IN CISTERNELE CIRCULATIEI POSTERIOARE
- HIPONATREMIA
- TERAPIA FIBRINOLITICA
- GCS SCAZUT

Hidrocefalia post hemoragie anevrismala

TRATAMENT

HIDROCEFALIA ACUTA

- 50% AMELIORARE SPONTANA
- DRENAJ EXTERN AMELIOREAZA 80%

CONTROVERSAT

POATE CRESTE RISCUL DE RESANGERARE PRIN SCADEREA BRUTALA A PRESIUNII TRANSMURALE IN ANEVRISM!

PIC TREBUIE MENTINUTA LA 15-25 MM HG, SI TREBUIE EVITATA SCADEREA SA BRUTALA

HIDROCEFALIA CRONICA

8-45% DIN CAZURILE CU SAH

- 50% DINTRE CEI CARE AU DEZVOLTAT HI ACUTA NECESITA ULTERIOR O DERIVATIE PERMANENTA
- RISCUL CEL MAI MARE DE HI CRONICA ESTE DAT DE SANGELE INTRAVENTRICULAR
- COMPLICATII ULTERIOARE GENERATE DE DEPENDENTA DE SHUNT

Tratamentul anevrismelor

Tratamentul anevrismelor este *chirurgical* şi *medical*. Opţiunea terapeutică se face în funcţie de mai multe criterii:

- starea neurologică a pacientului,
- anatomia anevrismului,
- abilitatea neurochirurgului,
- prezenţa altor metode alternative,
- evaluarea raţională a raportului risc - beneficiu în condiţiile aprecierii istoriei naturale a bolii.

Tratamentul medical este pre operator postoperator şi cuprinde măsuri şi mijloace menite să susţină funcţiile vitale ale pacientului, să combată vasospasmul şi hipertensiunea arterială severă, să corecteze tarele biologice preexistente sau cele cauzate de hemoragie, să prevină complicaţiile generale cauzate de suferinţă complexă a ţesutului cerebral.

Tratamentul chirurgical curativ este reprezentat de cliparea transversală a coletului anevrismal şi excluderea acestuia din circulaţie. Este singura modalitate radicală care înlătură riscul de hemoragie. Presupune o tehnică neurochirurgicală microchirurgicală ce are ca scop conservarea maximă a ţesutului cerebral şi a vaselor adiacente leziunii. În funcţie de starea neurologică a pacientului şi în funcţie de experienţă, unii neurochirurgi optează pentru chirurgia precoce în primele 48-96 de ore de la ruptură, alţii preferă depăşirea perioadei clinice de vasospasm (după 14 zile de la ruptură). Statisticile efectuate până în momentul de faţă nu au putut tranşa care este cea mai bună atitudine, decizia chirurgicală fiind individualizată în mod concret, pentru fiecare caz în parte.

Tehnicile endovasculare

- ocluzia sacului anevrismal cu diferite materiale (spirale metalice, baloane detaşabile etc.)

cale endoluminală sub control angiografic.

- stent intraluminal
- combinatie

Indicatii

- anevrisme mici cu colete înguste,
- anevrismelor care nu au putut fi clipate prin chirurgie deschisă,
- pacienţilor cu vârste înaintate
- stare neurologică foarte gravă.

Hidrocefalia

Dilataţia uneia sau mai multor părţi ale structurilor anatomice intracraniene ce conţin LCR prin dereglarea producerii, circulaţiei sau rezobţiei LCR.

Lichidul cefalo-rahidian

- Volumul total al LCR =150 de ml
  - 75 de ml în cisterne
  - 50 ml în spaţiul subarahnoidian
  - 25 ml în ventriculi
- LCR 40 - 50 ml la sugar
- LCR se formează cu o rată de 0,5 ml /minut, volum de 450-600 ml în 24 de ore.
- LCR este înlocuit de 3-4 ori pe zi.
- 80% productia de LCR depinde de anhidraza carbonica
- 60 % - 70 % plexurile coroide (Plexurile coroide = bariera hemato-lichidiană)
  - Producerea LCR dependentă de PPC
    - PPC < 50 mm Hg scade filtrarea capilare coroidiene si scade elaborarea LCR-ului
- Trecerea în sinusurile venoase
  - mecanism valvular unidirecţional şi
  - transport transcelular mediat vezicular
- Rezorbţia LCR depinde de diferenţa presională între spaţiul subarahnoidian şi sîngele venos din SLS
  - Rezorbţie : **<u>Δ P (LCR - Sinus venos)</u>**
    Rezistenţa la curgere

Clasificare

- **Clasificare sectoriala**

Hidrocefalie interna
Hidrocefalie externa

- **Clasificare patogenica**

Hidrocefalie int obstructiva
Hidrocefalie int comunicanta

- **Clasificare etiologica**

Hidrocefalie congenitala
Hidrocefalie dobîndita

- **Clasificare clinica**

Hidrocefalie evolutiva
Hidrocefalie extrem de evolutiva
Hidrocefalie stabilizata

- Hidrocefalie activa
  Hidrocefalie pasiva

- Hidrocefalia copilului
  Hidrocefalia adultului (cu presiune normala/ cu presiune crescuta)

FIZIOPATOLOGIE

Hidrocefalia - trei mecanisme :

- hiperproducţia de LCR
- rezistente în calea curgerii LCR
  - -blocaj direct;
  - -blocaj prin compresiune de vecinatate
- deficit de resorbţie al LCR
  - - creşterea presiunii venoase
  - - blocaj corpusculi arahnoidieni

Consecinţa - creşterea presiunea LCR - dilataţia ventriculară

Copil - suturi craniene neosificate - creşte volumul cranian

Etiopatogenie hidrocefalia copilului

Etiologia idiopatică.

Cauzele malformative

- stenoza apeduct Sylvius,
- malformaţia Chiari tip I şi II,
- malformaţia Dandy-Walker,
- agenezia orificiilor Monroe.

Cauzele infecţioase / inflamatorii

- meningite purulente,
- meningita TBC ,
- parazitozele.

Cauzele vasculare

- prin hemoragie subarahnoidiana
- sau intraventriculara

Procese expansive tumorale

- papilomul de plex choroid,
- meduloblastomul,
- ependimomul,

Procese expansive netumorale

- chistul coloid, chist arahnoidian

Malformaţii vasculare

- *anevrisme de vena Galen.*

Postoperator

- după intervenţii neurochirurgicale

Etiopatogenie hidrocefalia adultului

***HI cu presiune crescută**

-congenitală

-dobândită

- hemoragie subarahnoidiană,
- meningite,
- **traumatisme craniene**,
- postoperator deschiderea ventriculară,
- tumori intracraniene
- tumori intrarahidiene.

-cauze rare

- stenoza apeduct Sylvius,
- Dandy-Walker , Chiari

***HI cu presiune normal**

-idiopatică *60 %*

-dobândită

- hemoragie subarahnoidiană,
- meningite,
- **traumatisme craniene**,
- postoperator fosa posterioara
- stenoza apeduct Sylvius

***HI posttraumatica**

Clinica sugar si copil mic

- macrocefalie, iritabilitate
- bombarea fontanelelor
- dehiscenta suturilor craniene
- vene scalp dilatate
- pareze de abducens,
- sindrom Parinaud,
- retard psihomotor
- tulburări de ritm respirator şi crize de apnee, spasticitate, edem papilar, atrofie optica

Evolutie hidrocefalie sugar

Stadiul I

- craniu normal
- CT – dilatatie ventriculara fara atrofie cerebrala
- PIC crescuta moderat

Supraveghere clinica , CT

Stadiul II – III

- craniu marit de volum
- CT – hidrocefalie,parenchim diminuat

Drenaj LCR

Stadiul IV (HI extrema)

- Parenchim cerebral papiraceu
- Oprire in evolutie
- Hipertonie

Drenaj LCR, In raport de clinica,CT,RMN

Clinica copil mare şi adult

- Sindrom de HIC evolutivă
  - cefalee,
  - edem papilar
  - tulburări psihice
  - varsaturi
- Sindrom neurologic focal
- Pareza de abducens

HI cu presiune normala-*Triada (Hakim şi Adams)*

- tulburări de mers (ataxie),
- tulburări psiho-intelectuale
- tulburări sfincteriene (gatism)

Explorare paraclinica

Transiluminarea
Examenul CT cerebral
cauza hidrocefaliei,
aprecierea dilataţiei ventriculare
edem periventricular
aspectul cisternelor bazale
spaţiile subarahnoidiene
Examenul IRM

- completează examenul CT
- precizează leziunea obstructivă
  (stenoza apeduct Sylvius)
- explorarea dinamică a fluxului LCR

Tratament

- medical - stoparea evoluţiei HI
- preventiv - prevenirea hidrocefalia postoperator,posttraumatica
- etiologic - chirurgical = îndepărtarea obstacolului
- patogenic - chirurgical = drenaj LCR
  intracarnian
  extracranian

Drenaj intracranian

- ventriculostomie endoscopică a ventriculului III
- ventriculocisternostomie endoscopică
- drenajul Torkildsen
  Drenajul ventriculo-cisternal Torkildsen
  - practic abandonat
  - Indicatie : Hidrocefalia obstructiva dobindita

Drenaj extracranian

- drenaj ventricular extern controlat
- drenaj ventriculo-peritoneal
- drenaj ventriculo-atrial
- drenaj lombo-peritoneal
- valve cu presiune de deschidere prestabilită (joasă, medie şi înaltă)
- valve cu deschidere modulară
- valve programabile cu rezistenţe variabile

Tratamentul hidrocefaliei cu presiune normala

- preventiv
- medicamentos (acetazolamide)
- masurarea PIC- N ≤ 100-120 mm H_2O
- PL repetat
- indicatia de drenaj: semne HIC, progresia triadei dementa,ataxie, gatism
- Drenaj extracranian

Complicatiile drenajului extern

- Comune

obstructia
deconectarea
infectia
superdrenajul
hematom subdural

- DVP

hernie inghinala,ascita, pseudochist
ocluzie intestinala,
calcificare , rupere cateter distal

- Drenaj ventriculo-atrial

embolie pulmoara
tromboza shuntului
risc crescut infectie
insuficienta cardiaca

- Drenaj lombo-peritoneal

scolioza
lombalgii
fistula lCR

Procese expansive intracraniene

Tumorile intracraniene

- Clasificare
- Morfopatologie
- Fiziopatologie
- Clinica
- Explorare paraclinica
- Tratament
- Tipuri de tumori intracraniene

-Etiologie neprecizata
-Incidenta 8% din toate tumorile, apar la orice varsta, M / F= 2 /1

Clasificarea tumorilor intracraniene

- Tumori primare
- Metastaze cerebrale

- Clasificare topografica
  - supratentoriale
  - subtentoriale
  - extinse la doua niveluri

Clasificarea OMS

Originea celulelor tumorale

- tumori ale ţesutului neuroepitelial
- tumori ale nervilor periferici
- tumori meningeale
- tumori derivate din celule sanguine : limfom, plasmocitom
- tumori embrionare
- tumori diverse : craniofaringiom, lipom, hemangioblastom
- metastaze cerebrale

- **Tumori** (dezvoltate) **din creier**
  glioame
- **Tumori** (venite) **la creier**
  metastaze
- **Tumori** (dezvoltate) **pe creier**
  menigiom,
  neurinom,
  adenom hipofizar

Morfopatologie

- ***Tumorile gliale***

  Glioame cu grad scăzut de malignitate

  Astrocitoamele gr I, II

  Oligodendrogliomul şi oligoastrocitomul

  Ependimoamele

  Glioame maligne

  Glioblastomul

  Oligodendrogliomul malign

  Ependimomul malign
- ***Tumorile plexurilor coroide***

  Papilom
- ***Tumorile neuronale şi neurogliale***
- ***Tumori ale regiunii pineale***
- ***Tumorile embrionare***

  Meduloblastom
- ***Tumorile nervilor cranieni***

  Neurinom
- ***Meningioamele***
- ***Tumorile cu celule germinale***
- ***Metastaze***

Diagnosticul histologic : stabileste rezecţia, indică terapia în continuare

Evoluţia depinde

- caracteristicile tumorii

- natura tumorii, benignă sau malignă
- infiltrarea parenchimului cerebral
- producerea edemului cerebral
- compresiunea /deplasarea structurilor vecine
- localizarea tumorală
- blocajul circulaţiei LCS

- particularităţile individuale: vîrstă, sex, patologie asociată

Fiziopatologia tumorilor intracraniene

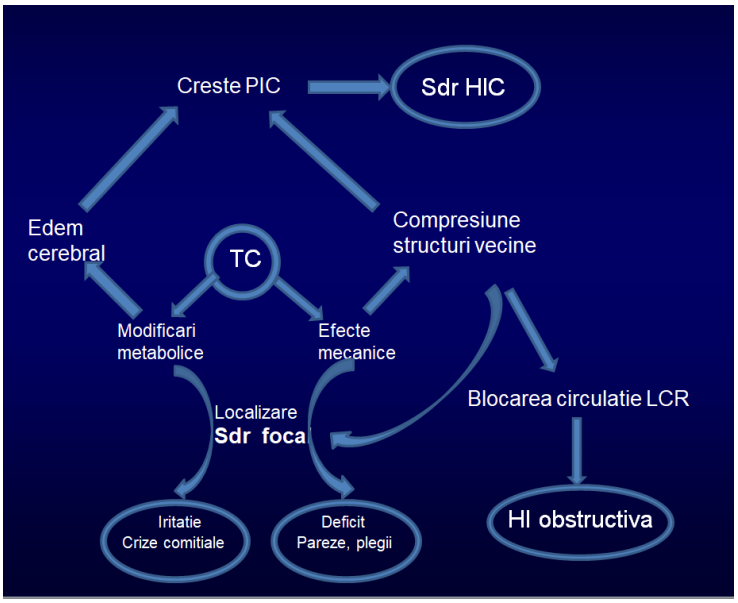

Clinica tumorilor intracraniene

Sdr HIC

- cefalee,
- tulburările psihice,
- vărsăturile şi
- edemul papilar ,
- iritaţia meningiană,
- pareze de nervi oculomotori,
- tulburări vegetative şi
- uneori crize comiţiale

Particularităţi evolutive

- prin malignitatea tumorală pentru aceeaşi localizare

Simptomele focale

- *Simptomatologia iritativă*

  - diverse crize de epilepsie

- *Simptomele focale deficitare*

-simptome produse de localizarea în :

- emisferele cerebrale,
- cerebel : emisferele cerebeloase sau vermis.
- trunchiul cerebral.

Cele mai importante sindroame neurologice deficitare :

- sindromul motor - deficite motorii (pareze / plegie)
- semnul Babinski
- sindromul senzitiv, tulburările de vorbire
- tulburările de praxie , tulburările de gnozie
- modificările de CV, tulburări de orientare în spaţiu
- paraliziile de nervi., tulburările trofice
- tulburările vegetative , tulburările de coordonare

- **Sdr frontal focal**
  - crize epilepsie
  - deficite motorii
  - afazie motorie, agrafie
  - simptome extrapiramidale
  - tulburari psihice
- **Sdr parietal focal**
  - tulburari de sensibiltate
  - crize epilepsie
  - apraxie
  - simptome de vecinatate
- **Sdr temporal focal**
  - afazie Wernicke, crize epilepsie
  - tulburari auditive, vestibulare
  - tulburari vizuale, olfactive
  - tulburari psihice
- **Sdr occipital focal**
  - tulburari vizuale
  - crize epilepsie
- **Sdr cerebelos**
  - Vermian- tulburari echilibru
  - Emisferic-tulburari coordonare

- tulburari tonus muscular
- nistagmus

- **Sdr unghi pontocerebelos**
- Simptome auditive, vestibulare ,auriculare
- afectarea n trigemen , n facial, IX, X, XI.
- sdr cerebelos

- **Sdr trunchi cerebral**
- frecvent la copil
- dureri nucale
- afectare nervilor cranieni,
- sindrom cerebelos,
- sindrom piramidal,
- semne de HIC (tardiv).
- torticolis recidivant
- postura anormală a capului
- tulburări de mers

Explorarea paraclinică

Examenul oftalmologic
Radiografia craniană
EEG
Computer tomografia
- sediul, forma,extinderea, numărul,
- adesea natura proceselor expansive,
- modificările sistemului ventricular

RMN

Tratamentul tumorilor cerebrale

- individualizat
- îndepărtarea tumorii
- ameliorarea simptomatologiei
- prevenirea complicaţiilor
- diminuarea sechelelor

I

- rezecţia chirurgicală
- biopsie stereotaxică
- radioterapie,
- chimioterapie,
- imunoterapie

II

- edemul cerebral
- hidrocefalia interne obstructive
- anticonvulsivante

	rezecţia chirurgicală
Schema multimodala	radioterapia
	chimioterapia

Intervenţia chirurgicală

- diagnostic histopatologic,
- reducerea PIC
- scăderea compresiei vecine
- medicamente intratumoral
- culturi celulare tumorale

Principii

- ablaţia totală / cvasi totala tumorala
- fără lezarea structurilor vasculo-nervoase adiacente
- refacerea căilor de circulaţie LCR

Metode

- microscop operator
- coagularea bipolară
- aspiraţia ultrasonică
- chirurgia endoscopică
- sistemele de ghidare intraoperatorie

Chirurgia minim invazivă

- biopsia stereotactica
- monitorizarea ariilor elocvente
- neuronavigaţia
- neurochirurgia endoscopică

Radioterapie

TC maligne radiosensibile

- meduloblastoamele,
- ependimoamele, metastazele

Alte tumori intracraniene :

- tumori hipofizare,
- neurinom de acustic,
- meningioame

Tipuri de radioterapie

- radioterapia hipervoltată,
- radiochirurgia prin “gamma knife”
- radioterapia interstiţială sau brachiterapia
- tomoradioterapia elicoidală

Medicamente radiosensibilizante

- iododeoxiuridina, 5-FU, hidroxiureea.

Doza - TC 1,8 – 2 Gy / zi pînă la 45 – 60 Gy ;
-metastazele cerebrale 30 – 44 Gy

Chimioterapie

- meduloblastoame,
- germinoame ,
- astrocitoame anaplazice
- glioblastomul multiform
- derivaţi de nitrozuree
- procarbazina,

- vincristina,
- hidroxyureea,
- carboplatin, etoposid
- temozolomide (enzima MGMT)

1.Glioamele cerebrale

Clinica
- Istoric – luni, ani
- Crize comitiale, sdr focal, sdr HIC

Diagnostic
- CT , RMN

Tratament
- chirurgical
- radioterapie
- chimioterapie

Evolutie
- Astrocitom pilocitic : rezectie indelungata
- Astrocitom gr I : 8- 10 ani
- Astrocitom anaplastic : 2 ani
- Glioblastom : 11 luni

2.Meningioame & Hemangipericitomul

Clinica
- Crize comitiale, sdr focal, sdr HIC
- Meningiom: frecvent F virsta medie
  istoric indelungat
- Hemangipericitomul : pacient tinar, evolutie : luni

Diagnostic
- CT , RMN

Tratament
- Meningiom: rezectie totala
- Hemangipericitomul : rezectie + radioterapie

Evolutie
- Meningiom: rezectie totala vindecare
- Hemangipericitomul : depinde de recurenta

3.Metastazele cerebrale

Istoric
- progresie rapida a simptomelor
- punct de plecare : plamîn, sîn, melanom, renal, prostata
- Clinica – sdr focal, sdr HIC, crize GM

Diagnostic

- MRI:
  tumora la joncţiune substanta alba – cortex, cu edem
- CT torace, abdomen
- Teste de laborator

Tratament

- leziune unică sau sub 3-4 leziuni < 3 cm
  biopsie dg + Gamma Knife
- > 3 cm rezectie chirurgicala + radioterapie
- > 4 cm biopsie dg + radioterapie

Prognostic

- 7 – 12 luni

4.Adenom hipofizar

Clinica

- cefalee,
- tulburari vizuale – hemianopsia bitemporală
- tulburări endocrine - insuficienţă hipofizară
  -sdr hipersecreţie

Istoric

- luni - ani

Diagnostic

- Laborator – dozări hormonale
- CT , RMN

Tratament

- multimodal
- preoperator corectia insuficintei hormonale
  reechilibrare sistemică (Cushing)
- rezecţie transsfenoidală ,
- supraveghere: diabet insipid, insuficienţă hormonală
- radioterapie, LINAC,GK în recidive

5.Schwannom vestibular

Clinica

- tulburări de auz,vertij,
- cefalee, pareză facială

Diagnostic

- CT, RMN

Tratament

- tumora mică GK
- > 3 cm rezecţie chirurgicală

Prognostic

- rezecţie totală - bun

6.Meduloblastomul

Clinica

- frecvent la copil
- adult tînăr
- M:F = 2:1 to 4:1
- evoluţie rapidă
- sdr HIC, sdr cerebelos

Diagnostic

- CT, RMN

Tratament

- rezecţie chirurgicală
- radioterapie
- chimioterapie

Prognostic

- depinde de rezecţia completă,
- metastazarea LCR

7.Abcesul intracranian

Abcesul cerebral este colecţie purulentă in interiorul parenchimului cerebral
Abcesul extradural colecţie purulentă extradurala
Empiem subdural colecţie purulentă subdurală

Clasificare

- Abcese cerebrale adiacente
  - otogene,
  - cerebeloase,
  - rinogene
- Abcese cerebrale metastatice
- Abcese cerebrale posttraumatice
- Abcese cerebrale origine necunoscută
- Abcese cerebrale la copil- cardiopatii congenitale cianogene

- Abces cerebral- unic
  - multilocular
  - multiple

Clinica

- aspecte nespecifice, sdr infectios local, general
- crize GM, sdr focal, sdr HIC, sdr meningian

Microbiologie

- *Streptococcus sp* : 35 - 50% , *S. pneumoniae*
- steril : 25%
- mixt: 10-90% (variabil)
- *Staphylococcus aureus* and *epidermidis* : postoperator neurochirurgie
- Gram negativ –copil

Diagnostic

- CT ,RMN
- imagine ovalară, hipodensitate centrală
- inel izo/hiperdens, încarcă CIV

- edem periferic
- ventriculită, hidrocefalie

Evolutie

- acuta
- Subacuta
- cronica

Complicaţii

- abcese multiple
- ruptură intraventriculară

Diagnostic diferenţial

- GBM
- necroză de iradiere
- metastaza

Tratament

- tratamentul focarului infecţios primar
- leziuni mici, multiple - conservator
- tratament chirurgical
  - aspiraţie ghidată
  - excizie completă

Rolul tratamentului chirurgical în accidentele vasculare cerebrale ischemice

Accidentul vascular cerebral acut

AVC Ischemic
- se reduce fluxul sangvin cerebral
- > cîteva minute = infarctul cerebral

AVC Hemoragic
- hemoragie difuza în parenchimul cerebral
- hematom - hemoragie circumscrisă cu acumulare de cheaguri.

Accidentul vascular cerebral ischemic

AVC Ischemic trombotic
- cel mai comun tip
- vase mari: placa de aterom poate ingusta / obstrua artera
- vase mici: infarct lacunar,profund parenchimatos

AVC Ischemic embolic
- embolus sanguin pornit din cord / periferie
- deficitul neurologic maxim de la început.

Origine embolus
- Cardiomiopatiile,infarct miocardic
- stenoza mitrala reumatismala,
- protezarea valvulara,endocardita bacteriana
- fibrilatia atriala, embolism pulmonar
- tromboza venelor membrelor inferioare sau pelviene
- cresterea coagulabilitatii sanguine

Evaluarea clinica si paraclinica

- neurologic
- cardiologic
- paraclinic
  - imagistic
  - neuro-fiziologic

AVC ischemic
- debut brusc al unui deficit neurologic focal.

AIT - deficit neurologic < 24 de ore
AVC complet - deficitul neurologic > 24 de ore

Simptomele neurologice variaza in functie de teritoriul vascular afectat si situatia circulatiei colaterale.

Examen CT cerebral
- < 6 ore de la debut nu decelează aria de ischemie,
- > 48 de ore de la debut, leziunea ischemică apare ca
  - arie hipodensă,
  - edem cerebral masiv,cu efect de masă

Examen Doppler

- carotidian
- tras-cranian

Angiografia

- metoda de elecţie, explorarea celor patru axe arteriale
- procedeul Seldinger
- angiografie digitală cu substracție

Tratamentul chirurgical

Scopul tratamentului chirurgical

- Indepărtarea stenozei carotidiene
- Creşterea fluxului sanguin cerebral
- Indepărtarea surselor emboligene
- Decompresiune parenchim cerebral

Tehnicile chirurgicale

- Endarterectomia carotidiană;
- Angioplastia transluminală cerebrală cu sau fără stent;
- Anastomoza arteriala intra-extracraniene;
- Embolectomia deschisă sau endoluminală în ocluzia embolică a ACM
- Encefalo-duro-arterio-sinangioza
- Intervenţia decompresivă

1.Endarterectomia carotidiană

Criterii de selecţie

- Clinice
  - stenoza simptomatică
  - stenoza asimptomatică
- Angiografice:
  - 1.Gradul stenozei carotidiene;
  - 2.Prezenţa ulceraţiilor la nivelul stenozei;
  - 3. Stenoze bilaterale

Momentul operator

- primele 6 ore - trombendarterectomie în ocluziile acute,
- după primele 4-6 săptămîni în accidentele vasculare cerebrale constituite.

Endarterectomia carotidiană în stenoza simptomatică

- Stenoză luminală >70%
- Episoade ischemice în ultimele şase luni în teritoriul arterei respective, cu una dintre manifestările:

1. Insuficienţă retiniană sau infarct retinian cu amauroză fugace sau permanentă;
2. Afectarea arterei cerebrale medii cu atacuri ischemice tranzitorii motorii sau sensitive contralaterale;
3. Apariţia deficitelor de vorbire pentru emisferul dominant

Endarterectomia carotidiană în stenoza asimptomatică

- Tulburări vizuale nespecifice;
- Ameţeli;
- Sincope;
- Stenoză luminală > 60% evidenţiată angiografic;
- Caracterul progresiv al stenozei, evidenţiat prin angiografie dinamica;

- Prezenţa stenozei contralaterale;
- Prezenţa ulceraţiilor la nivelul stenozei;
- Rezerva circulatorie cerebrală apreciată ca insuficientă prin flux sanguin absent contralateral.

Evolutie

Mortalitatea

stenoza carotidiană simptomatică operată < 6%,

stenoza asimptomatică operată < 3%.

Morbiditatea endarterectomie

patru grade de risc

Gradul I – risc < 1 %:

pacient cu boală ulcerativă stenotică, neurologic stabil, fără risc medical sau angiografic;

Gradul II – risc 1.8 %:

pacient neurologic stabil, fără risc medical, dar cu risc angiografic;

Gradul III – risc 4 %:

pacient neurologic stabil, cu risc medical, cu sau fără risc angiografic;

Gradul IV – risc 8.5 %: pacient instabil neurologic, cu sau fără risc medical sau angiografic.

2. Angioplastia transluminala

Radiologie intervenţionale

- cazuri selectate
- complicaţii
  - embolismul distal,
  - recurenţa stenozei
  - disecţia şi ruptura arterei,

3. Anastomoza intra-extracraniana

- By-pass-ul intra-extracranian (1967, Yasargil) are ca scop creşterea fluxului sanguin la pacienţii cu risc de accident vascular cerebral prin leziuni ocluzive.
- constă într-o anastomoză chirurgicală ipsilaterală leziunii, între artera temporală superficală sau ramurile ei, şi una dintre ramurile corticale ale arterei cerebrale medii.
- nu este demonstrat un beneficiu real faţa de tratamentul medical
- by-pass-ul nu scade riscul de stroke.

Indicaţiile pentru by-pass

- Boala moya-moya;
- Pregătirea preoperatorie pentru ligatura de arteră carotidă;
- Cazurile de insuficienţă hemodinamică

Criteriile de selecţie

-Clinice:

1.Simptomatologie recurentă /progresivă de ischemie cerebrală;

2.CT normal sau cu zonă marginală de ischemie.

-Angiografic:

1.Boală ocluzivă cerebro-vasculară;

2.Ocluzia constituită uni sau bilaterală de arteră carotidă internă;

3.Ocluzie constituită de arteră carotidă medie.

4.Scăderea semnificativă a capacităţii de rezervă cerebro-vasculară

4. Mio-sinangioza

Encefalo-duro-arterio-sinangioza

- procedeu de revascularizare cu risc scăzut conceput iniţial pentru boala moya-moya.
- O grefă pediculată din muşchiul temporal aplicat pe cortexul corespunzător teritoriului de distribuţie a arterei cerebrale medii.
- rezultate satisfăcătoare la tineri cu sechele neurologice invalidante,
- recomandată la cel puţin 6 luni de la constituirea accidentului vascular ischemic.

5. Embolectomia chirurgicala în ocluzia de arteră cerebrală medie

- Nu este o tehnică de rutină
- cazuri selectate:
  - Ocluzia arterei sylviene demonstrată angiografic;
  - Terapie trombolitică contraindicată /ineficientă;
  - Reperfuzie în fereastra terapeutică de 6 ore;
  - Anticiparea preoperatorie a unui embol cardiogen

6. Decompresiunea in AVC ischemic

Intervenţiile decompresive au drept scop salvarea vieţii pacientului, această abordare fiind rezonabilă numai dacă există potenţialul unei recuperări neurologice. Selecţia pacienţilor trebuie să fie riguroasă, cu maximă atenţie la detalii, în scopul creşterii şanselor de succes postoperator.

Criterii de selecţie preoperatorie:

- Vîrsta < 70 de ani, fără tare medicale majore;
- Localizarea infarctului cerebral în emisferul nedominant, cu şanse de recuperare neurologică satisfăcătoare;
- Metodele de tratament medical ineficiente:
  1. hiperventilaţie;
  2. antiedematoase;
  3. comă barbiturică

Clinic şi CT cerebral - sindromul de angajare;
Monitorizarea PIC pentru a stabili momentul intervenţiei chirurgicale.

Indicaţie majoră de intervenţie decompresivă:

- **infarctul cerebral malign în teritoriul ACM**
- **infarctul cerebelos**

Examenul CT cerebral evidenţiază în primele 12 ore aria de ischemie, urmat de agravarea rapidă în decurs de 48 de ore, iar în ziua 2– 4 conturează semnele de herniere transtentorială.

Infarctul cerebral malign în teritoriul ACM

Mortalitate de 80 % prin:

- Edem cerebral postischemic;
- Creşterea presiunii intracraniene;
- Hernierea uncusului

Tratamentul chirurgical:

-Hemicraniectomie cu deschidere durală largă urmată de plastie durala ;

-Craniectomie cu deschiderea durei, rezecţia ţesutului cerebral infarctizat şi/sau lobectomie temporală, cu rezecţie uncala .

Pentru leziunile emisferului nedominant, mortalitatea dupa decompresiune scade la mai puţin de 30 %.

Infarctul cerebelos

Infarctul cerebelos <de 1 % din AVC majore.

Teritoriul cel mai frecvent afectat este tributar:

- A cerebeloasă postero-inferioară (PICA): amigdala şi vermisul inferior;
- A cerebeloasă superioară:vermisul sup şi jumătatea sup emisferul cerebelos.

Simptomatologia

- în 12 – 96 de ore, 80 % semne şi suferintă de trunchi cerebral.

Intervenţia decompresivă

- craniectomie suboccipitală,
- deschiderea durei,
- rezecţia infarctului cerebelos
- plastie durală.

Succes : decompresiunea în absenţa suferinţei majore a trunchiului cerebral

NU drenaj ventricular

- riscul producerii hernierii culmenului
- nu înlătură compresiunea directă a trunchiului cerebral.

Decompresiunea de urgenţă este o solutie salvatoare pentru pacienţii cu risc letal.

Sindromul de compresiune medulară acută şi lentă

Definiţie

Sindromul de compresiune medulară este constituit de ansamblul modificărilor care apar datorită acţiunii locale direct compresive medulo-radiculare şi prin compresiunea asupra vascularizaţiei segmentare exercitată de un proces patologic spinal.

Compresiunea deasupra vertebrei L2 interesează măduva spinării şi poate produce un deficit motor spastic (tetra – sau paraplegie) iar compresiunea sub L2 interesează coada de cal şi poate determina o paraplegie flască (tip periferic).

Etiologie

Leziunile compresive medulare se pot dezvolta la nivelul măduvei spinării şi învelişurilor sale sau compresiunea este produsă de leziuni vertebrale.
Leziunile compresive pot fi :

- **Tumori** -primare - tumori intramedulare : ependimom,astrocitom
  - tumori subdurale extramedulare : meningiom,
  - secundare - tumori extradurale : metastaze vertebrale, plasmocitom,osteosarcom
- **Infecţii** -acute (stafilococ) - extradurale
  - cronice TBC - subdurale
- **Boli degenerative** : hernie de disc, spondilolistezis, stenoză spinală
- **TVM** mielice sau instabile cu potenţial compresiv medular
- **Hematoame** spinale : - spontane
  - traumatice
  - malformaţie arteriovenoasă
- **Leziuni chistice** - parazitoze – chist hidatic
  - subdurale - chist arahnoidian
  - intramedular - siringomielie

Fiziopatologia şi clinica sînt determinate de

- nivelul leziunii : segmentul mielic lezat
- extinderea leziunii în sens transversal
- extinderea leziunii în sens vertical (cîte segmente afectează)
- timpul de acţiune al leziunii : acut sau lent .
- In raport cu timpul de acţiune al compresiunii se disting două mari sindroame mielice : acut şi lent, iar din punct de vedere al leziunii transversale sînt diferenţiate sindromul complet şi incomplet .

În funcţie de nivelul leziunii evoluţia poate fi

- deasupra lui D10 compresiunea medulară lentă determină o paralizie de tip central, cu evoluţie lentă, spastică (spasmodică) de la început
- între D10 şi L2 compresiunea intrarahidiană lentă duce la o paraplegie flască (sindrom de con medular) care poate avea şi semne de spasticitate (Babinski)
- sub L2 compresiunea lentă duce la paraplegie flască, de tip periferic (sindrom de coadă de cal)

Sindromul de compresiune medulară lentă

Clasic evoluează în două faze :

- fază radiculară
- fază de compresiune medulară propriu-zisă.

I . Stadiul de compresiune radiculară

- fază iritativă cu durere tip nevralgic sau tip mialgic

- fază de comprimare radiculară cu deficit radicular parţial
- fază de intrerupere radiculară .

II. Stadiul de compresiune medulară

- Poate fi compresiune medulară parţială sau totală.

Stadiul de compresiune radiculară

- fază iritativă cu durere tip nevralgic sau tip mialgic
- fază de comprimare radiculară cu deficit radicular parţial
- fază de intrerupere radiculară .

Durerea de tip nevralgic

- este vie, acută
- asociată cu parestezii iradiate în zona de distribuţie radiculară
- intensitate maximă în periferie

Durerea de tip mialgic

- este ca o senzaţie algică profundă,neplăcută
- asociată cu redoare musculară
- localizată în zonele proximale ale membrelor
- sau se prezintă ca puncte mialgice localizate la ieşirea rădăcinii din aponevroză
- Durerea unilaterală este un indiciu pentru compresiunea ipsilaterală.
- Durerea radiculară dispare spontan cînd compresiunea a întrerupt anatomic rădăcina posterioară.

Examen neurologic obiectiv

- sindrom de iritaţie sau
- sindrom de deficit radicular suspendat, senzitiv şi motor.

Iniţial :

- hiperestezie radiculară,ulterior apare hipoestezia cu parestezii.
- tulburări trofice în zona de hipoestezie
- variaţii individuale mari datorită variaţiilor dermatoamelor
- tulburările de sensibilitate radiculare încep periferic şi se pot extinde pînă la linia mediană
- compresia radiculară motorie duce la diminuarea sau abolirea ROT
- musculatura interesată este paretică, hipotonă.

Stadiul de compresiune medulară

Poate fi compresiune medulară parţială sau totală.

Compresiunea medulară parţială unilaterală – **sindromul Brown-Sequard**

Semne de leziune radiculară directe , iar subiacent apare :

- - paralizie motorie homolaterală prin lezarea fascicolului corticospinal lateral
- - ROT vii
- - semnul Babinski
- - tulburări de sensibilitate profundă de partea leziunii.

Sindrom Brown-Sequard tipic

- Pareza,plegie ipsilateral, sublezional
- Anestezie termoalgica controlaterala
- Anestezie radiculara ipsilaterala
- Hiperalgezie supralezionala

Sindrom Brown-Sequard inversat

- Pareza,plegie controlaterala, sublezional
- Anestezie termoalgica ipsilaterala
- Anestezie radiculara ipsilaterala
- Hiperalgezie supralezionala

Tumora deplasează lateral măduva şi o comprimă de peretele opus al canalului vertebral

Evoluţia unui sindrom de compresiune medulară parţială este lent progresivă

Compresiune medulară completă

Prezintă pierderea tuturor funcţiilor motorii şi senzitive sub nivelul leziunii : para/ tetraplegie şi abolirea sensibilităţii sub leziunea medulară

În cazul leziunii medulare toracale, paraplegia se poate prezenta sub forma :

1.Paraplegie spasmodică în extensie
- contractura muşchilor extensori în toate segnmentele
- RMT exagerate ,R abdominale abolite

2.Paraplegie spasmodică în flexie
- predomină reflexele de flexie declanşate de stimuli periferici minimi

3. Paraplegie flasco-spasmodică
- este fază intermediară spre paraplegia flască
- hipotonie musculară cu RMT păstrate

4. Paraplegie flască
- prezintă hipotonie musculară,
- areflexie osteotendinoasă
- abolirea reflexului cutanat plantar

Au fost descrise : dureri cordonale si dureri meningiene
Există mari tulburări trofice şi tulburări sfincteriene tip retenţie.

Sindromul de compresiune medulară acută

Etiologia :
- traumatisme vertebro-medulare mielice , cele mai frecvente
- compresiune acută medulară prin hematom spinal
  - spontan
  - traumatic
  - malformaţie vasculară
- hernie de disc traumatică (în afara fracturilor vertebrale)

Iniţial există
- o fază de inhibiţie medulară cu deficit motor flasc ,
- urmează de un stadiu intermediar flasco-spasmodic şi
- apoi stadiul de deficit spastic.

- **Perioada de şoc medular**
  - durează 1-3 săptămîni
  - tetra/paraplegie flască
  - anestezie pentru toate modurile de sensibilitate
  - RMT absente
  - tulburări sfincteriene tip retenţie
  - tulburări vasomotorii şi trofice

- **Perioada de reapariţie a reflexelor**

– urmează fazei de şoc medular
– deficitul motor este definitiv în întreruperea anatomică medulară
– dacă leziunea este parţială deficitul motor şi anestezie pot ceda parţial cu ameliorare prelungită

- **Perioada de areflexie totală**
  – clasic este descrisă ca ultima perioadă de dispariţie a oricărei activităţi reflexe în cazul transecţiunii complete medulare , care poate apare la luni sau ani de la traumatism.

În prezent se consideră că terapia recuperatorie şi de supleere a funcţiilor medulare dispărute permite o supravieţuire a acestor bolnavi , dintre care unii pacienti pot să desfăşoare chiar activităţi profesionale .

Diagnosticul nivelului compresiunii medulare lente sau acute

– nivelul neurologic = segmentul medular cel mai caudal cu funcţie normala bilateral : nivel motor si nivel senzitiv
– situaţia compresiunii în plan transversal se apreciază clinic - tulb motorie, senzitivă etc. si precizarea compresiunii în raport de semnele de suferinţă radiculară
– În determinarea clinică a nivelului compresiunii tulburările de sensibilitate sînt cele mai importante simptome.
– Stabilirea nivelului clinic al compresiunii esteesenţială pentru centrarea explorării neuro –imagistice.
– diagnosticul este precizat prin explorările paraclinice.

Sindroame clinice particulare

- **compresiunea cervicală**

- tetrapareză/plegie
- nivelul motor radicular supraiacent leziunii
- leziunea deasupra lui C4 este afectat n frenic
- nivelul cervical inferior afectează rădăcinile plexului brahial şi apare sdr.Duchenne-Erb,.Aran-Duchenne,Dejerine-Klumpke

- **compresiunea dorsală**

- are tabloul clinic tip al paraplegiei descrise

- **compresiunea dorsol-lombară**

- sindrom de epicon medular
- sindrom de con medular

- **compresiunea cozii de cal**

- sindrom total de coadă de cal
- sindrom parţial de coadă de cal
  - tip lombar superior
  - tip lombo-sacrat mijlociu
  - tip inferior

Explorările paraclinice

1. Radiografia de coloană vertebrală
2. Puncţia lombară cu examenul LCR
3. Mielografia
4. Scintigrafia osoasă vertebrală
5. RMN spinal
6. CT spinal şi mieloCT
7. Angiografie vertebro-medulară
8. Potentiale evocate somatosenzitive
9. Biopsie vertebrală
10. Ultrasonografia intraoperatorie

Explorare radiologică

Radiografii standard: centrate pe nivelul lezional, incidentele AP, Profil, eventual incidente speciale (3/4 bilateral etc.)

Se analizează :

- forma si structura corpului vertebral,
- linia antero- si retrozidului vertebral,
- limita lamelor verterbrale ,
- diametrul antero-posterior al canalului spinal
- angularea spatiilor intervertebrale,
- distanta interspinoasa
- distanta interpediculara

Evidenţiază - leziuni vertebrale traumatice,degenerative
- tumori vertebrale

Tratament

Este etiologic în măsura în care poate îndepărta factorul compresiv medular.

Tratament medical - în procesele inflamatorii : antibiotice, antiinflamatorii
- în prima etapă în traumatismele vertebro-medulare.
  - Metilprednisolon
  - Antiedematoase medulare

Neurochirurgical

- Identificarea şi îndepărtarea compresiunii medulare -excizia tumorală este microchirurgicala
- Precizarea tipului de leziune în cazul tumorilor pentru continuarea unui tratament citostatic sau radioterapie dacă este nevoie

Neuroortopedic - în cazul fracturilo de coloană
- decompresiune medulo-radiculară ,
- reaxare şi stabilizare vertebrală .

Tratament recuperator pentru restabilirea funcţiilor medulare .

Traumatismele cranio-cerebrale

Clasificare, generalitati
Evaluare clinica
Explorare paraclinica
Evolutie
Tratament

TCC apar în urma acţiunii unui agent extern violent asupra extremităţii cefalice.Traumatismele cranio-cerebrale şi sechelele lor constituie o problemă majoră de sănătate publică, incidenţa este de 200-300 la 100.000 locuitori,cu un vîrf de incidenţă la grupa 15-24 ani,cu o prevalenţa M/F = 2-4/1

CAUZELE:

- Accidentele rutiere
- Violenta
- Caderile accidentale, de la inaltime, la acelasi nivel
- Accidente de munca , accidente casnice
- Accidente de sport
- frecvent *Asociate cu alcoolismul .*

Acţiunea agentului traumatic este

- **directă**, la nivelul de impact cu posibilă leziune locală şi apoi se exercită asupra conţinutului endocranian.
  - -Fenomenul de acceleratie - capului i se imprima o miscare de acceleratie prin lovirea sa cu un corp in miscare
    - acceleratie liniara = de translatie
    - acceleratie rotatorie
  - - Fenomenul de deceleratie - de frinare , deplasarea capului este oprita brusc de un plan rezistent
  - - Fenomenul de compresie bilaterala
- **indirecta** - impact extracranian cu transmiterea mediata a fortei asupra structurilor craniocerebrale (ex. cădere pe ischioane **- transmiterea forţei**, sau fara impact , in hiperextensie cervicala = "whiplash" – **transmiterea mişcării**)-mecanism inertial
  - -leziunea prin suflu de explozie

Leziunea directa : Leziunea cerebrală se produce la locul de impact = locul unde este lovitura,se produce în partea opusă impactului prin **mecanism de contralovitură**, din cauza deplasării cu viteză diferită a craniului şi , întîrziată, a continutului endocranian care se lezeaza pe reliefurile osoase endocraniene.

Efecte traumatice imediate

I. Primare

a. focale - leziunea tisulară directa

b. difuze - reversibile sau nu.

II. Secundare

III. Subsecvente

Efecte posttraumatice tardive

Efecte traumatice imediate - apar sau încep sa se dezvolta din momentul impactului
Efecte traumatice tardive - sunt stari finale in care potentialele compensatorii cerebrale nu mai sint eficiente

In raport de patogenie, leziunilor cerebrale traumatice sunt :

A. Efecte traumatice imediate

I. Primare: ce survin obligatoriu si imediat post-impact, sînt specific traumatice .

Leziunile primare pot fi:

a. focale, când leziunile celulare se dezvoltă în jurul unei zone de distrucție tisulară, cu aspect ischemic sau edematos;

b. difuze, când leziunea inițială interesează membrana axonală, care poate fi reversibila sau nu sau se produc rupturi axonale, edem si hemoragii la limita substanta alba – cortex, sau in tracturi, ce determină alterarea transmisiei nervoase și o disfuncționalitate neurologică mergând până la comă.

Leziuni primare difuze :

Comoţia cerebrală

Leziunea axonală difuză

Leziuni primare focale :

Contuzia cerebrală

Dilacerarea cerebrală

Traumatismele cranio-cerebrale deschise cu mare potential septic :

- Plagile cranio-cerebrale
- Fistulele de LCR

II. Secundare : nu survin obligatoriu, (nu sunt constant specific traumatice)

a.Hemoragia subarahnoidiană traumatică

b.Hematoamele

- Extradurale
- Subdurale
- Intracerebrale traumatice

c.Colectiile lichidiene

- Hygroma durei mater
- Meningita seroasa

d. Complicatiile septice ale TCC deschise

- Meningoencefalita,
- Abcese, Fongusul cerebral

III. **De ansamblu sau subsecvente** : nu sînt specific traumatice , leziuni de acompaniament

a. Edemul cerebral

b.Colapsul cerebro-ventricular= sdr de hipotensiune intracraniană

B. Efecte posttraumatice tardive :

a. evolutive – Encefalopatia post-traumatica : cu triada

- Epilepsia posttraumatica tardiva,
- Hidrocefalia progresiva
- Tulburari psihice spre dementa

b. definitive - Sechele traumatice: afazie, hemiplegie,comitialitate etc.

Se prezinta sub doua aspecte -Scleroza atrofica postraumatica

-Cicatricea meningocerebrala

Aprecierea modificărilor stării de conştiinţă- conştienţă

SCALA GLASGOW = GCS			
SCOR	Raspuns ocular	Raspuns verbal	Raspuns motor
6			Normal
5		Orientat	Localizeaza durerea
4	Spontan	Confuz	Retragere la durere
3	Stimul verbal	Incoerent	Flexie anormala
2	Stimul dureros	Neinteligibil	Extensie
1	Absent	Absent	Absent

In 1986 A Miller a propus o Clasificare TCC după intensitatea şi severitatea leziunilor :

TCC minor -corespund unui scor GCS = 15-13

grad 0 - fara pierdere de constienta, dureri locale, echimoza -

grad 0 cu risc - alcoolism, vîrstnici, epilepsie - **CT, supraveghere**

grad 1 - minima pierdere de constienta, amnezie, cefalee - **CT, internare**

grad 2 - scor GCS 14-13 si pierderea constientei

TCC moderate- corespund unui scor GCS = 12- 9

-pierdere de constienta peste 5-10 min, confuz, somnolent, sdr focal

-necesita **internare** si **CT repetat**

TCC severe (grave) corespund unui scor GCS ≤ 8 , cu stare de coma

GCS = 8 coma gr I

GCS = 7-6 coma gr II

GCS = 5-4 coma gr III

GCS = 3 coma gr IV

Clasificarea temporală a TCC

TCC acute 0 - 3 zile
TCC subacute 3 - 21 zile
TCC recente 21 zile - 3 luni
TCC vechi peste 6 luni
Hematoamele subdurale
acute 0 - 3 zile
subacute 3 - 21 zile
cronice peste 21 zile

Din punct de vedere fiziopatologic trebuie discutat

- modul de actiune al agentului traumatic si de transmitere a fortei lezionale asupra extremitatii cefalice
- modul de reactie al structurilor endocraniene la actiunea agentului traumatic

Forţa de contact sau forţa inerţială acţionează diferit asupra ţesuturilor determinînd răspunsuri diferite.Forţele de contact acţionează asupra tuturor structurilor endocraniene,iar forţele inerţiale prin transmiterea mişcării de translaţie sau de rotaţie acţionează numai asupra vaselor şi ţesutului neural. Rezultă tipurile de leziune : de la nivelul osului , leziunile vasculare si ale parenchimului nervos.

Dupa modul de reactie al structurilor endocraniene la actiunea agentului traumatic se constata aparitia modificarilor structurilor endocraniene cu aparitia leziunilor morfologice care au manifestari clinice specifice.

Leziunea cerebrala traumatica imediată constituie raspunsul cerebral la actiunea agentului agresiv, imediat posttraumatic

- functional, in comotia cerebrala,
- lezional neuronal , glial si vascular cu producerea de
  - distructie neuronala,
  - distructie gliala,
  - disruptie sinaptica,
  - dilacerare si tromboza vaselor cerebrale cu ischemie cerebrala

Leziunea cerebrala traumatica evolutivă este consecinta leziunii mecanice initiale asupra tesutului nervos . La nivel celular apare un raspuns hipermetabolic, se reduce concentratia de ATP, apar radicali liberi si este activata peroxidaza lipidica. Acestea sint cauza leziunilor celulare ulterioare cu disfunctia transportului de Ca si a pompei Na-K.Se produce edem cerebral citotoxic, cu cresterea PIC.Cresterea PIC determina scaderea PPC , cu aparitia ischemiei cerebrale si ulterior a edemului cerebral vasogen , rezultind un edem traumatic mixt.Cresterea PIC, necompensate sau netratate determina instalarea sdr HIC , daca nu este rezolvat duce la herniere cerebrala sau ischemie de trunchi cerebral.

Traumatismele cranio-cerebrale anatomie patologică

Din punct de vedere anatomo-patologic traumatismele cranio-cerebrale prezintă următoarele leziuni primare:

- Leziuni ale scalpului - plăgi - lineare, stelate, contuze
  - escoriaţii, hematoame epicraniene
- Leziuni osoase craniene - fracturi craniene - liniare, intruzive
  - complexe
- Leziuni durale - dilacerare durala, hemoragie subarahnoidiana ,hematom dubdural , hematom extradural
- Leziuni cerebrale - focalizate : contuzia cerebrala, dilacerarea cerebrala, hematoamele
  - difuze : comotia cerebrala, leziunile axonale difuze
- Leziuni vasculare intracraniene - leziuni ale capilarelor si vaselor mici incluse in focarul de contuzie
  - leziuni ale vaselor mari

Evaluare clinica

Clasificare traumatismelor cranio-cerebrale după intensitatea şi severitatea leziunilor şi aprecierea scorului pe scala Glasgow, prezentate anterior, permit o apreciere clinică a stării pacientului.

Simptomatologia clinica este rezultatul afectării funcţiei parenchimului cerebral interesat şi al efectului mecanic asupra circulaţiei lichidului cerebro-spinal de către leziunea focală sau difuză, prin localizarea şi extensia acestor leziuni.

Examenul clinic al pacientului cu TCC este condiţionat de momentul la care se face examinarea şi de gravitatea traumatismului.

Evaluarea pacientului cu TCC cuprinde

- evaluarea funcţiilor vitale : ABC , completat ABCDE

(ABCDE : evaluarea precoce a TCC grav

A – căi aeriene -libere
B – respiraţie
C – circulaţie
D – deficiet neurologice
E – examen complet – alte leziuni).

- examenul neurologic, care evaluează
    - starea de conştienţă
    - scorul Glasgow (GCS)
    - semne de lateralitate : asimetrie pupilară, deficit motor, afazie etc.
    - semne de suferinţă de trunchi cerebral
- examenul local care poate evidenţia
    - leziunile scalpului
    - eventual plaga cranio-cerebrală
    - fistula de LCR
- examen clinic complet cu evidențierea altor leziuni traumatice în cazul politraumatismului.
- traumatizatul cranio-cerebral cu pierdere de conştienţă este considerat şi posibil traumatizat vertebro-medular, necesitînd şi explorare spinală.

Examenul local trebuie efectuat cu atentie ,uneori exista marci traumatice evidente, dar altele trebuie cautate Battle , urme de otoragie sau fistula de LCR.

Evaluarea stării de conştiinţă şi conştienţă

-tulburările de memorie – amnezia traumatismului, antero, retrogradă
-tulburări de atenţie, starea de irascibilitate, agitaţie sau starea de apatie, indiferenţă faţă de propria persoană şi mediul înconjurător
-obnubilare, confuzie, dezorientare temporo-spaţială, somnolenţă, **pina la coma** este întâlnită în leziunile difuze extinse sau în leziunile focale ce produc un efect de masă şi comprima structurile liniei mediane.

Simptome datorate leziunii focale

Simptomatologia iritativă este constituită de diverse tipuri de crize de epilepsie
Simptomele focale deficitare sînt produse de localizarea leziunii parenchimatoase sau de localizarea compresiunii cerebrale.

Cele mai importante sindroame neurologice deficitare :
- sindromul motor - deficite motorii (pareză sau plegie),
- semnul Babinski prezent unilateral arată afectarea emisferului cerebral opus
- semnul Babinski bilateral denotă o angajare de amigdale cerebeloase şi indică urgenţa neurochirurgicală.
- tulburările de vorbire : afazie tip motor sau de tip senzitiv
- paraliziile de nervi cranieni

Simptome datorate hipertensiunii intracraniene

Simptomele determinate de creşterea presiunii intracraniene şi decompensarea hipertensiunii intracraniene sunt reprezentate de : cefalee, tulburările psihice, vărsăturile şi edemul papilar , la care se mai adaugă iritaţia meningiană, pareze de nervi oculomotori, tulburări vegetative şi uneori crize comiţiale

Cefaleea – poate sa fie în relaţie directă cu impactul traumatic sau poate fi simptom de HIC

Edemul papilar şi tulburările vizuale

Edemul papilar împreună cu cefaleea constituie semne caracteristice pentru hipertensiunea intracraniană deoarece apar prin creşterea PIC şi evoluează concordant cu sindromul de HIC. Edemul papilar se instalează treptat şi nu apare precoce în TCC, se constata mai frecvent in hematomul cronic subdural.

Tulburările psihice sînt evaluate odată cu starea de conştiinţă şi contienţa

Vărsăturile sunt adesea tardive în evoluţia HIC şi frecvenţa lor este dependentă de vârsta pacientului , sint mai frecvente la copii

Coma traumatică

Coma reprezintă abolirea totală a stării de conștientă însoțită de alterarea funcțiilor de relație, senzitivo-senzoriale și a motilității active și de tulburări vegetative mai mult sau mai puțin accentuate.

Plum şi Posner au stabilit profunzimea comei în raport de sediul leziunii: supratentorial sau subtentorial care se poate corela cu gravitatea, dar nu întotdeauna cu prognosticul

Există un corespondent între nivelul leziunii –gradul de profunzime al comei si prezenta unor tipuri de tulburari respiratorii

a - Cheyne-Stokes - suferinţă diencefalică
b - hiperventilaţie neurogenă centrală (Kussmaul) –suferinţă tegment mezencefalo-pontin
c - respiraţie apneustică - patognomonică ptr suferinţă centru respirator pontin
d - respiraţie Biot - respiraţie rapidă, cu scurte pauze de câteva secunde, care indică creşterea presiunii intracraniene
- leziune pontină cu localizare joasă
e - respiraţie ataxică – disfuncţie centrii respiratori dinregiunea dorso- mediană a bulbului

Corespondenţa între GCS si gradarea clasică a comei :

pentru TCC grave cu scor GCS ≤ 8

GCS = 8	coma gr I
GCS = 7-6	coma gr II
GCS = 5-4	coma gr III
GCS = 3	coma gr IV

O leziune traumatică expansivă (dilacerare cerebrală, hematom, edem cerebral traumatic)

- comprima parenchimul cerebral
- distorsioneaza trunchiul cerebral
  - semne neurologice de focalizare
  - fenomene de HIC
  - alterarea starii de constienta şi evoluţia spre comă
  - tulburari vegetative si metabolice

Evoluţia este progresivă trecînd prin mai multe stadii:

I. pacient somnolent ,Cefalee, varsaturi, pareza controlaterala brahiala
II. Cefalee, varsaturi, hemipareza controlaterala, midriaza ipsilaterala, coma grad I
III hemiplegie controlat, hemipareza ipsilaterala, midriaza ipsilat, coma II
IV tetraplegie spastica ipsilat si flasca controlat, midriaza bilat, coma III – IV, tulburari vegetative
V Coma IV cu tulburari vegetative grave

Corespondenta între gradarea comei şi GCS se evidenţiază şi mai bine în aprecierea răspunsului motor : răspunsul motor cel mai bun la membrul superior de flexie reflexă , notat cu 3 puncte corespunde posturii de decorticare si răspunsul motor cel mai bun la membrul superior de extensie reflexă , notat cu 2 puncte corespunde posturii de decerebrare

Explorarea paraclinică cuprinde efectuarea

-radiografiei craniene care evidenţiază fracturile craniene dar o leziune intracraniană poate exista în cazul unei radiografii normale

-examenul computer tomografic este investigaţia de elecţie în TCC. Se face de urgenţă, fără contrast şi cu fereastră de os.Poate arăta :

- prezenţa sîngelui – hemoragii , hemotoame, contuzia hemoragică
- edemul cerebral
- fracturile craniene şi leziunea parenchimului cerebral subiacent
- pneumoencefalia - apare în fracturi de bază de craniu sau de convexitate deschise
- hidrocefalie
- deplasarea liniei mediane

-Examinarea prin rezonanţă magnetică nu este necesară în leziunile acute, este utilă mai tîrziu pentru evaluarea leziunilor axonale difuze.
- Monitorizarea PIC - importantă

Clasificarea anatomo - computer tomografică a TCC

Marshall, colab,1991 stabileşte o corelaţie între leziunea anatomică şi imaginea - computer tomografică a TCC :

- defineste leziunile difuze in relatie cu explorarea CT si
- aspectul cisternelor perimezencefalice (CPM)
- deplasarea liniei mediane (in mm)
- prezenta hemoragiilor intracraniene
- prezenta sau absenta proceselor expansive cu indicatie operatorie

Leziunile traumatice difuze

Tip I (grad I) - fara modificari CT
Tip II (grad II) - CPM prezente, deplasare linie mediana ≤ 5 mm
pot exista leziuni hiperdense cu volum < 25 cmc
Tip III (grad III) - edem cerebral prezent (CPM comprimate,absente)
deplasare linie mediana ≤ 5 mm
leziuni hiperdense cu volum < 25 cmc
Tip IV (grad IV) - leziuni difuze, deplasare linie mediana > 5 mm
leziuni hiperdense cu volum < 25 cmc

Leziuniile focalizate focarele contuziv-hemoragice,dilacerarea cerebrala
hematoamele axiale si extraaxiale,
hemoragia subarahnoidiana localizata,
leziunile directe de nervi cranieni

HEMATOMUL EXTRADURAL

Hematomul extradural este o colecție sanguină constituită între tăblia internă a craniului și dura mater.

ETIOPATOGENIE
Cauza hematomului extradural este cel mai frecvent o leziune arterială posttraumatică, în mod particular a arterei meningee medii. Aceasta explică predilecția hematomului extradural pentru fosa temporală, unde dura-mater are aderență minimă (zona Gerard-Marchand). Mult mai rar, etiologia hematomului extradural este de origine venoasă (ruptura unui sinus venos) sau osoasă (lacune venoase din diploe) cauzate de un focar de fractură. Este de menționat faptul ca în 5 - 10% dintre hematoamele extradurale nu se evidențiază o fractură a craniului.
Hematomul extradural afectează preponderent sexul masculin și tinerii. Dura mater fiind mai greu decolabilă la persoanele în vârstă, hematomul extradural este rar întâlnit după 65 de ani.

TABLOUL CLINIC
Evoluția clinică a hematomului extradural este stadială, „în doi timpi”:
- inițial se produce, de regulă, o pierdere a conștientei apoi,
- o revenire la starea de conștientă normală (interval liber) pentru ca,
- ulterior, să reapară tulburările de conștientă ce evoluează spre comă.

În absența diagnosticului și a tratamentului apare un deficit motor controlateral ce se agravează progresiv, o midriază homolaterală (angajarea temporalului cu suferință de nerv oculomotor comun) și semne de decerebrare (suferință de trunchi cerebral).

Forme clinice
HED supraacut
- ruptura la baza a AMM
- evolutie in 2 - 4 ore
- agravare f rapida
- mortalitate ≈ 100%

HED acut
- ruptura unei ramuri a AMM
- evolutie in 24 – 48 ore
- clinic – clasic cu interval liber – ore

HED subacut
- fractura → sangerare diploica
- evolutie in 2 -7 zile
- interval liber – zile

HED cronic – f. rar
- interval liber 7 – 21 zile
- evolutie lent progresiva spre agravare

EXPLORARI

Examenul CT cerebral este examenul de elecție, evidențiind aspectul unei lentile spontan hiperdense biconvexă, dispusă imediat sub tăblia internă.

CT-ul cerebral precizează localizarea: temporal, frontal, parietal, occipital sau subtemporal, formele rare bilaterale și cele localizate în fosa posterioară. Examinarea cu fereastră osoasă evidențiază fractura craniului.

TRATAMENT

Tratamentul este chirurgical, hematomul extradural fiind o mare urgență neurochirurgicală.
Mortalitatea globală este de aproximativ 5%. Dacă semnele neurologice sunt minore, vindecarea postoperatorie este obținută în 100% din cazuri. Din contra, dacă sunt prezente semne de deficit sau midriază, procentul reușitei scade la 90%. În prezența semnelor de decerebrare sau decorticare anterior intervenției, mortalitatea este de 60-75%, cu doar 10% vindecare fără sechele.
Intervenția chirurgicală constă în efectuarea unui volet osos centrat pe hematomul extradural, evacuarea colecției sanguine formată din cheaguri și hemostaza sursei hemoragice. Suspendarea periferică a durei mater la os completează hemostaza și evită decolarea extradurală postoperatorie, un drenaj aspirativ extradural și repunerea voletului osos cu sutura scalpului încheie actul chirurgical.

Ținând cont de caracterul grav al leziunii și maxima urgență pe care hematomul extradural o reprezintă, mulți chirurgi generaliști nu ezită să practice o singură gaură de trepan pe traiectul fracturii, în scop explorator.
Evidențierea hematomului extradural permite aspirarea lui parțială și transferul ulterior într-o clinică de specialitate.

Hematomul subdural acut

Etiopatogenie - traumatică
- ruptura unei vene
- ruptura arteriala
- focar de dilacerare cerebrală.

Clinica imediat posttraumatic
- frecvent comă brutal instalată
- alteori evoluția cu interval liber
- uneori este relativ bine tolerat

Diagnostic CT - lentila concav- convexă

Tratament - hematomul voluminos = chirurgical

- hematomul limitat, cu volum mic,
  contuzia cerebrală extinsă

Prognostic - volumul hematomului, vârsta,
efectul de masă
leziuni asociate

HEMATOMUL SUBDURAL CRONIC

Hematomul subdural cronic este o colecție sanguină cu sediul între dura mater și creier.

ETIOPATOGENIE
Hematomul subdural cronic se constituie lent, în mai multe săptămâni, uneori luni, ca urmare a unui traumatism minor, ce trece adeseori neobservat. Afectează vârstele extreme: nou-născut, copil mic și bătrânii.

TABLOUL CLINIC
Simptomatologia apare posttraumatic după mai multe săptămâni, pacientul acuzând cefalee, tulburări de comportament cu alură de demență sau lentoare în gândire și activitate. Semnele de focar sunt frecvente. Adesea pacientul acuza simptome de iritație meningiană.
Anamnestic se decelează factori predispozanți, cum sunt etilismul cronic, deshidratarea, tratament anticoagulant sau factori mecanici (tuse, constipație) ce întrețin și cresc volumul hematomului subdural cronic.
La nou-născut, apare o creștere a perimetrului cranian și bombarea fontanelei. Copilul plânge, nu are apetit și nu crește în greutate. Ulterior apar tulburările de conștientă si semnele neurologice de focar.
Diagnosticul clinic se bazează pe secvențialitatea clasică: traumatism minor - interval liber lucid de săptămâni, sau luni - agravare cu instalarea simptomelor neurologice de focar și a fenomenelor de HIC.

Morfologie
Caracteristic : capsula 2 membrane:
- parietala – groasa, fibroasa, vascularizata
- viscerala – subtire, avasculara

HSDC creste
mecanismul osmotic (Gardner)
microhemoragii repetate din neocapilarele capsulei

EXPLORĂRI
Examenul CT cerebral este investigația de elecție, rapidă, ce permite aprecierea localizării, volumului și efectului de masă produs de colecția sanguină. Aspectul imagistic este al unei colecții izodense la debut, panemisferice și care devine ulterior hipodensă. O hiperdensitate heterogenă în această colecție indică o resângerare recentă. Injectarea de substanță de contrast încarcă contururile membranei hematomului.

TRATAMENT
În hematoamele subdurale cronice, atitudinea terapeutică este în corelație cu tabloul clinic și aspectul CT cerebral.
Hematoamele subdurale cronice cu volum mic (lamă de hematom subdural) sunt în general sărace ca simptomatologie. Abstinența chirurgicală, supravegherea clinică și reexaminarea CT este regula.
Tratamentul medical: corticoterapie, rehidratare, dietă cu regim alimentar sărat poate da satisfacție. Eficacitatea tratamentului conservativ este controlată și dovedită de examenele CT repetate.

În hematoamele subdurale cronice cu volum mare și simptomatologie patentă, tratamentul este chirurgical și încununat de rezultate spectaculoase. Evacuarea hematomului se realizează prin una sau doua găuri de trepan. Lavajul abundent al cavității cu ser fiziologic și drenajul postoperator permite o bună reexpansiune cerebrală. Prognosticul este în general excelent, dar rămâne tributar stării generale a pacientului.

Hematomul intracerebral posttraumatic

Provine dintr-un focar de contuzie hemoragică sau dilacerare corticală

Clinica -evolutie imediata posttraumatic
stadiala cu intervalul liber oligosimptomatic
-deficit neurologic focal
-alterarea starii de constienta
-crize comitiale partiale sau generalizate
-tulburari vegetative

Diagnostic - CT

Tratament - în corelatie cu clinica si aspectul CT - volum hematom
- efect de masa

Chirurgical

Temporizare - hematoamele mici, necompresive -reevaluare ,CT repetate

Fistula LCR posttraumatica

Exteriorizarea LCR

- rinolicvoree
- otolicvoree
- plagă cranio-cerebrală

Apariția post-traumatism

-Precoce: apariție imediată sau la scurt interval

-Tardive: apariție la câteva săptămâni sau luni

Diagnostic - clinic - LCR

CT - radiologic - argument indirect : fractura
- argument direct : aer

Tratament -conservator

-chirurgical

Evaluarea traumatizatului cranio-cerebral

- Examen neurologic
- Examen clinic complet
- Examen CT cranio-cerebral
- Masurarea PIC
- Bilant prespital
- Camera de garda

Principii de tratament-în faza prespital

- Asigurarea funcţiilor vitale(respiratorie, circulatorie)
- Evaluarea stării de conştienţă şi a leziunilor cranio-cerebrale
- Stabilizarea provizorie a rahisului cervical
- Primul ajutor în leziunile extracraniene

Primele masuri terapeutice

- Oxigeno-terapie +/- IOT (GCS ≤ 8)
- Asigurarea permeabilităţii căilor respiratorii
- Menţinerea TA normala (TAs=120mmHg)
- Tratament medicamentos
- Reechilibrare volemică

- Analgetice sedative
- Terapie depletivă
- Îngrijirea plăgilor

Neurochirurgie

- Examen neurologic
- Examen clinic complet
- Examen CT cranio-cerebral
- Masurarea PIC
- Stabilirea diagnosticului
- Tratament – chirurgical
  - supraveghere , CT repetat

Politraumatisme cu implicare cranio-cerebrala

Etiologie : accidente rutiere, căderi de la înălţime, agresiuni
Asociatii lezionale : TCC + leziuni vertebro-medulare
+ leziuni toracice
+ leziuni abdominale
+ leziuni ale membrelor
Evaluarea la locul accidentului

- mobilizare minimă
- urmărirea şi menţinerea funcţiilor vitale
- examen clinic complet

Transportul politraumatizaţilor rapid serviciu specializat

Traumatismele vertebro-medulare

- Definitie
- Elemente de anatomie si fiziologie
- Biomecanica spinala
- Clasificarea traumatismelor spinale
- Diagnostic clinic si paraclinic
- Tratament

Traumatismele vertebro-medulare

Sunt leziuni traumatice ale coloanei vertebrale si ale continutului nervos si vascular din canalul spinal: maduva spinarii , radacinile nervilor spinali si vasele corespunzatoare

- 1 % din totalul traumatismelor
- 2/5 (40 %) din patologia spinala

Frecvente la barbati, intre 15-45 ani

Conditiile :

- accidente rutiere
- cadere de la inaltime sau la acelasi nivel
- accidente de sport,de joaca, munca
- agresiunile, inclusiv in caz de razboi

Localizare : 35-40 % coloana cervicala
15 % coloana toracala
35 % regiunea toraco-lombara
10-15 % doua leziuni spinale nealaturate

Elemente de anatomie si fiziologie

-34-35 vertebre :

- 7 vertebre cervicale
- 12 vertebre toracale
- 5 vertebre lombare
- 5 vertebre sudate – osul sacrum
- 4-5 vertebre sudate – osul coccis

Functiile coloanei vertebrale :

- sustinere si stabilitate
- miscare
- protectia maduvei spinarii

Functiile spinale sint asigurate prin integritatea vertebrala si a tesuturilor conective intervertebrale

Biomecanica spinala

Regiunile vertebrale
în raport de caracteristicile anatomice, mobilitate şi solicitări :

- regiunea cranio-cervicala : artic occiput/C1- C1- artic C1/C2
- coloana cervicala medie : C2-C6
- regiunea cervico-toracala :artic C6/C7-C7-artic C7/T1
- coloana toracala :T1- T11
- regiunea toraco-lombara : artic T11/T12-T12-artic T12/L1
- coloana lombara : L1-L5
- regiunea lombo-sacrata : artic L5/ S1-sacrum

Solicitarile spinale :

- solicitare de sarcina
- solicitare de miscare - translatie
  - rotatie , in jurul celor trei axe

- Segmentul motor - Junghanns:
  - sistemul celor trei articulatii
  - discul intervertebral si
  - articulatiile interapofizare
- Unitatea functionala spinala – FSU doua vertebre adiacente cu tesuturile conective intervertebrale
- Axa miscarii de balansare :(Rainer, Cotaescu) este linia articulatiilor interapofizare
- Schema unitatii functionale spinale la nivelul coloanei cervicale ……..

Miscarile posibile la nivelul FSU : corespunzator fiecarei axe

- miscare de translatie de-a lungul axei in ambele sensuri

- miscare de rotatie in jurul axei in ambele sensuri

Combinarea acestor tipuri de miscare realizeaza miscarile unei vertebre fata de alta , limitate de articulatiile intervertebrala si de celelalte tesuturi conective

Miscari simple de translatie si rotatie

- 12 miscari simple in raport de gradele de libertate ale vertebrei se pot combina
- Rezulta posturi spinale prin :
  - combinarea a 2 sau 3 miscari
  - combinari multiple de miscari
- Axa X si planul Y-Z sint analoge cu axa Z si planul Y-X
- Planul X-Z este planul transversal vertebral
- Translatia de-a lungul axei X sau axei Z este o translatie in planul transversal spinal si rotatia in jurul axei X sau axei Z este o flexie (sau extensie) anterioara sau laterala
- Flexia-extensia si inclinarea laterala sint deformatii excentrice spinale fata de axa Y si translatia de-a lungul axei Y spinale este o deformare Y-axial centrica

Solicitarile de sarcina care depasesc rezistenta vertebro-ligamentara determina în ordine:

1. leziune osoasa= fractura

2. leziune articulara sau ligamentara = luxatie, entorsa

Solicitarile de miscare ce depasesc limitele de elasticitate/rezistenta articulara sau ligamentara determina în ordine:

1. leziune articulara sau ligamentara

2. leziune osoasa prin smulgere sau compresiune

Structurile osoase cedeaza primele la forta de compresiune lezionala

Elementele conective sint lezate de rotatia si translatia exagerate rezultind entorse si luxatii

Solicitarile de sarcina si de miscare sint combinate ; ex. o compresiune axiala este in acelasi timp solicitare de sarcina si poate produce o fractura-tasare anterioara a corpului vertebral si concomitent este o solicitare de miscare determinind o leziune a sistemului articular si ligamentar, producindu-se si o luxatie anterioara

Traumatismele vertebro-medulare afectează funcţiile spinale :

- **stabilitatea vertebrală** şi se produce instabilitate;
- ***Instabilitatea*** *spinală este un răspuns funcţional inadecvat la solicitările de sarcină sau de mişcare, cu sau fără interesarea măduvei spinării şi /sau a rădăcinilor spinale.*
- **protecţia măduvei spinării**,se produc leziuni medulare de diferite grade, incomplete sau complete cu sindroame clinice caracteristice

Modele de stabilitate spinala

- Holthworth – 2 coloane anterioară şi posterioară; "zidul posterior" şi complexul ligamentar posterior esenţiale pt stabilitate
- Denis - 3 coloane anterioară, mijlocie şi posterioară ; coloana mijlocie este esenţială pt stabilitate
- Louis - 3 coloane anterioară şi 2 postero-laterale ; lezarea a două coloane - leziune instabilă

Modelul pilonului central de stabilitate : lezarea pilonului central - instabilitate

CRITERII DE INSTABILITATE -clinice si paraclinice (radiologice)

Clasificarea traumatismelor vertebro-medulare

- Relaţia impact-leziune
  - Leziuni traumatice directe
  - Leziuni traumatice indirecte – majoritatea stabile
- Traumatisme vertebro-medulare instabile
- Traumatismele vertebro-medulare directe

- închise
- deschise = plăgi vertebro-medulare

- Traumatismele vertebro-medulare indirecte ; sînt traumatisme închise

- clasificare biomecanică – după modul de acţiune al forţei traumatice
- clasificare morfologica, cu descrierea tipului de leziune vertebrala
- clasificare în raport de interesarea măduvei spinarii (Putti,1938)
  - traumatisme spinale amielice
  - traumatisme spinale mielice
- clasificări combinate

Clasificări ale traumatismelor vertebro-medulare indirecte

I. CLASIFICARE BIOMECANICĂ în raport de transmiterea forţei **lezionale**

- DEFORMARE SPINALA AXIALA
  a. Compresie axială - compresiune centrică
  - compresiune excentrică **–** poate fi **flexie anterioara/laterala sau extensie**
  b. Elongaţie axială – centrică = distracţie
  -excentrică - flexie-distracţie sau extensie- distracţie
- ROTATIE SPINALA sau TORSIUNE
- TRANSLATIE SPINALA , varianta de **forfecare**
- MECANISME COMBINATE **-** simultan.
  -succesiv

II. CLASIFICARE DUPĂ MECANISMELE cele mai FRECVENTE

- Mecanism de telescopare cu fractura de corp vertebral
- Mecanism de hiperextensie-rotatie – se rup lig vert ant si post, cu luxatii
- Mecanism de hiperflexie-rotatie – tasare si luxatie
- Mecanism combinat: telescopare-hiperextensie-hiperflexie-rotatie
- Mecanismul "Whiplash" : hiperflexie urmat de hiperextensie sau invers

Compresiunea spinală axială

- Compresiune axială centrică cu colapsul corpului vertebral
- Compresiune axială excentrică anterioară cu fractura anterioară a corpului vertebral
- Compresiune axială excentrică anterioară cu tasare anterioară a corpului vertebral, prin lezarea platourilor vertebrale
- Compresiune axială excentrică posterioară cu luxaţie vertebrală posterioară
- Compresiune anterioară excentrică cu hiperflexie anterioară şi fractură parcelară inferioară a corpului vertebral
- Compresiune excentrică cu hiperflexie şi fractură-tasare de corp vertebral şi ruptură ligamentară
- Hiperflexie cu translaţie şi luxaţie anterioară
- Hiperextensie cu luxaţie posterioară a corpului vertebral
- Flexie anterioară şi rotaţie axială cu tasare anterioară şi fractură interapofizară
- Fractură transversă vertebală

Clasificare morfologică

- Fracturi de corp vertebral :
    - tasare: cuneiformă,înfundare de platou
    - cominutivă,
    - parcelară,
    - "tear-drop"
- Fracturi de arc neural : fracturi de pediculi, de masiv articular, de lame vertebrale, de apofize spinoase, transverse etc.
- Fracturi-luxaţii – leziuni ligamentare şi osoase
- Entorse şi luxaţii – leziuni ligamentare
- Hernie de disc traumatică.

Compresiunea asupra sacului dural poate fi:

- fragment osos sau discal compresiv
- compresiunea prin luxatia vertebrala
- compresiunea prin colectie hematica – hematom extradural spinal

Compresiunea medulara poate fi produsa si prin hematom subdural sau hemoragia subarahnoidiană spinală afectează măduva spinării.

Leziuni duro-medulo-radiculare

CONSECINŢELE TRAUMATICE : - EFECTE PRIMARE ŞI
- EFECTE SECUNDARE

Efectele primare traumatice

- Leziuni durale – dilacerare durală prin eschilă osoasă
- Leziuni medulare: - comoţie medulară
    - contuzie medulară,
    - compresiune medulară traumatică : luxaţie neredusă, eschilă osoasă,fragment discal
    - dilacerare medulară
- Leziuni radiculare– compresiune, contuzie, secţiune sau smulgere radiculară
- Leziuni vasculare – a. vertebrale, a. radiculare, a.medulare prin elongare, torsiune etc.

Efectele medulare secundare

LOCAL - necroză şi degenerare chistică
- inhibiţia creşterii axonale
- retracţie axonală

PROXIMAL - atrofie şi moarte neuronală

DISTAL - degenerare axonală şi dezaferentare

CLINICA TRAUMATISMELOR VERTEBRO-MEDULARE

- *Evaluarea initiala* : asigurarea functiilor vitale, evaluarea starii de constienta,
  determinarea stabilitatii spinale şi stabilizare provizorie cervicala

EXAMENUL NEUROCHIRURGICAL

- *Simptome locale* : leziuni traumatice locale – escoriaţii,plăgi
  durerea, contractura musculara paravertebrala,
  rigiditate segmentara spinala, modificarea axelor coloanei
  atitudini particulare (sustine bărbia cu mîna)
  impotenţa funcţională
- *Examenul neurologic*

– nivelul neurologic = segmentul medular cel mai caudal cu funcţie normala bilateral la nivel motor si nivel senzitiv

- alterarea activitatii reflexe – in faza acuta
- tulburari sfincteriene : retentie, ileus dinamic, priapism
- tulburari cardio-vasculare si respiratorii – in leziunile cervicale si toracale

PARTICULARITĂŢI CLINICE ORIENTATIVE

	NIVEL
Respiratie dificila, sindrom Horner	C1-C4
Ridicarea umerilor prin afectarea m trapez	C5
Ridicarea umerilor, brate in abductie, antebrat in flexie	C6
Respiratie diafragmatica, antebrate in flexie	C7
Musculatura intrinseca a mîinii paralizata	C8
Respiratie diafragmatica, m superioare normale	T2-T5
Respiratie normala cu r cut abdominale abolite	T6-T12
Paraplegie cu r cremasterian abolit	L1
Paraplegie cu r cremasterian pastrat	L2
Prezente adductia si flexia soldului	L3
Flexia dorsala plantara normala	L5
R rotulian absent	S1

Scala ASIA de evaluare

A – COMPLET : Pierdere completa a functiei motorii si senzitive,
abolite in segmentele sacrate S4-S5

B - INCOMPLET : Este pastrata sensibilitatea , inclusiv in
segmentele sacrate

C - INCOMPLET : Motilitate voluntara nefunctionala,
scor motor mai mic de 3

D - INCOMPLET : Motilitate voluntara functionala, diminuata,
scor motor 3 sau mai mult

E - NORMAL : Pot exista reflexe anormale

(varianta a scalei Frankel; se tine seama de segmentele sacrate)

Sindroame clinice

Sindromul de transsectiune medulara

Sindroamele medulare posttraumatice partiale

- sindromul de hemisectiune medulara : Brown-Sequard
- sdr de contuzie centro-medulara : Schneider I
- sdr medular anterior : Schneider II

- sdr medular posterior

Sindroamele medulare posttraumatice particulare

- sdr de con medular
- sdr de coada de cal
- sdr radiculare uni- sau bilaterale
- sindroame neurologice nesistematizate

Sindromul de transsectiune medulara(sdr medular transvers complet)

*Faza de **soc medular*** –imediat posttraumatic

- abolirea tuturor functiilor medulare sub nivelul leziunii :
  tetraplegie sau paraplegie
  anestezie completa
  tulb sfincteriene
  tulb vegetative, incluzînd hipotensiunea arteriala, bradicardia (şoc spinal)

*Faza de **automatism medular*** la 3-4 saptamini reapar reflexe sub nivelul leziunii

*Faza **finala*** – ani de la traumatism suprimarea totala a functiilor medulare

Sindromul Brown-Sequar(hemisectiune medulara)

Sindrom direct

- Pareza,plegie ipsilateral, sublezional
- Anestezie termoalgica controlaterala
- Anestezie radiculara ipsilaterala
- Hiperalgezie supralezionala

Sindrom inversat

- Pareza,plegie controlaterala, sublezional
- Anestezie termoalgica ipsilaterala
- Anestezie radiculara ipsilaterala
- Hiperalgezie supralezionala

Sindroamele de contuzie medulară cervicală

Sdr de contuzie centro-medulară cervicală (Schneider I)

- Tetrapareză predominent superioară si distală
- Anestezie termo-algezică predominent brahială
- Tulburări sfincteriene tip retenţie

Sdr cervical medular anterior(Schneider II)

-Tetra/paraplegie flască
-Disociatie siringomielica sublezional
-Tulburari sfincteriene inconstante
-Deficit radicular la nivelul leziunii

Sindroame medulare posttraumatice particulare

-Sdr de con medular : dureri radiculare perianale,fesiere (cu aspect simetric)
anestezie în “şa” (dermatoamele S3-S4-S5)
absenta tulb motorii , cu R rotulian , ahilian prezente
-Sdr de coada de cal : dureri radiculare violente , asimetrice

tulb de sensibilitate de tip radicular
deficit motor asimetric, tip neuron motor periferic cu
RMT modificate

-Sdr radiculare sunt sdr de neuron motor periferic, cu topografie radiculară uni- sau bilaterale, asimetrice

-Sdr neurologice nesistematizate prezintă semne neurologice variate produse prin afectarea circulaţiei spinale

Traumatisme vertebro-medulare fără leziuni osteo-articulare depistate prin explorarile paraclinice (SCIWORA = Spinal Cord Injury w/o Radiologic Abnormality) posibil prin reducerea spontana a subluxatiilor,sdr centro-medulare etc.

Traumatismele vertebro-medulare deschise

- sau plăgile vertebro-medulare
- produse frecvent prin arme albe sau arme de foc
- examenul local : plaga rahidiană sau de vecinătate posibil cu fistula LCR, substanta nervoasa
- Sdr neurologic – acelaşi ca la tr vert med închise
- Suplimentar fata de tr vert med închise tratamentul va include cura chirugicală a plăgii spinale şi prevenţia meningitei

Explorarea paraclinică

Explorare radiologică *se efectueaza la pacientul stabil hemodinamic; transportul să nu fie nociv*

-Radiografii standard: centrate pe nivelul lezional, incidentele AP, Profil, eventual incidente speciale (3/4, odontoida “prin gură” etc)

Se analizează : forma corpului vertebral,
linia antero- si retrozidului vertebral,
limita lamelor verterbrale ,
diametrul antero-posterior al canalului spinal
angularea spatiilor intervertebrale,
distanta interspinoasa
prezenţa de semne indirecte de fractura vert

Se considera ca 2/3 din leziunile traumatice spinale pot fi diagnosticate astfel.

-Mielografia cu substanta de contrast – putin folosită în prezent

-Computer tomografia spinală şi mielografia computerizată

- evidenţiază traiectul de fractura
- evidentiaza compresiunea medulara
- vizualizeaza maduva spinarii si radacinile nervoase
- arata prezenta eventualelor fistule LCR se evidentiaza intreaga coloana vertebrala prin reconstructie 3D

-Rezonanta magnetica nucleara

- evidentiaza compresiunea medulara si leziunile medulare leziunile osoase sînt evidentiate mai putin precis fata de CT

-Potentiale evocate somatosenzoriale la pacientii care nu pot fi evaluati clinic (coma) si pentru efectuarea unor controale pe parcurs

Fractura-luxaţie atlanto-ocipitală

- Luxatiile jonctiunii cranio-spinale, dislocatiile atlanto-occipitale
- 19% in autopsiile traumatismelor cervicale
- Extrem de instabilă
- Produse prin elongatie axiala(distractie), luxatie anterioarasau posterioara
- cazurile nefatale au simptome neurologice minime
- Tratament : imobilizare,stabilizare chirurgicala

Fracturile de atlas

Clasificare Levine & Edwards
Tip I - arc posterior bilateral
Tip II - masa laterala
Tip III - Jefferson

Fracturi de axis 1. fractura de odontoidă

Clasificarea Anderson & D'Alenzo

I - vîrf odontoidă
II - baza odontoidă, II a - cu fragmente multiple
III - partea superioara corp C2

Fracturi de axis 2. fractura tip hangman

Clasificarea Effendi
I - fractura istmica, deplasare < 3mm
II - deplasare > 3mm, cu angulare
IIa - II cu angulatie
III - I cu luxatie anterioara, instabila

Traumatismele cervicale inferioare ,Traumatismele toraco-lombare

Fracturi de corp vertebral - tasare, cuneiforma,tear-drop
Fracturi de arc vertebral ;
Fracturi -luxatii de diverse grade

TRATAMENT

-La locul accidentului
- mentinerea functiilor vitale: cai aeriene libere,respiratie,circulatie
- evaluarea rapida a tuturor leziunilor,
- controlul hemoragiilor externe – linie venoasa
- aprecierea deficitelor neurologice,
- imobilizarea coloanei cervicale , sau plan dur pt col toraco-lombara

-Transportul bolnavului
decubit dorsal cu imobilizarea capului si gîtului
se continuă masurile de reanimare

-Spital – la camera de garda
- evaluarea clinica cu depistarea leziunilor concomitente cu risc vital
- stabilizarea functiilor vitale, continuarea reechilibrarii circulatorii
- sonda urinara

In faza acuta tratamentul se face în sectia de terapie intensiva
-Ingrijiri generale:
-sonda urinara, sonda gastrica, sonda rectala
-interzisa alimentatia orala cu solide pina exista siguranta tranzitului intestinal (pentru gaze)
-Continuarea reechilibrarii circulatorii,se mentine TA > 90 mmHg, inclusiv cu agenti vasopresori (dopamina)
-Asigurarea functiei respiratorii

-adm O2, intubatie, ventilatie asistata

-Ingrijirea tegumentelor

-program de întors la 2 ore, igiena perfecta

-Tratament antiinfectios: previne bronhopneumonia, complicatiile septice

-Tratament medicamentos specific

La pacientii internati in primele 8 ore de la traumatism, Metilprednisolon 30 mg / Kg prima ora,apoi 5,5 mg /Kg perfuzie 24 ore

Tratament chirurgical

-Principii operatorii

- decompresiune medulară şi/sau radiculară
- reducerea fracturii/luxatie
- stabilizare

-Momentul operator este imediat în leziunile neurologice incomplete la bolnavii stabil hemodinamic

-Traumatismul vert-med cervical – luxatia se reduce imediat dupa depistare (tractiune, halo-ring) pina la operatie

-Traumatismul vert-med toraco-lombar – se mentine decubitul pina la operatie sau imobilizare, fractura stabila se poate intoarce in pat

-Abordul chirurgical

- cale anterioara - fractura de corp vertebral, leziune DIV cu compresiune medulara anterioara
- cale posterioara - corpul vert este intact, compresiuneamedulara este posterioara

-Decompresiunea – îndepartarea factorului compresiv medular

- Reducerea – reaxarea coloanei vertebrale

- Stabilizarea – se folosesc diferite sisteme de fixare:

- placi cu suruburi în corpul vertebral
- placi, tije si suruburi transpediculare
- cage (custi) intervertebral etc

Tratament nechirurgical

-Imobilizarea segmentului spinal lezat

- col cervicala : guler amovibil , minerva gipsata
- col toraco-lombara : corset gipsat, corset amovibil

Sechelele traumatismelor vertebro-medulare

Spasticitatea

Durerile

Sdr neurovegetativ - oscilatii TA

Complicatiile traumatismelor vertebro-medulare

Complicatii respiratorii - pneumonie, atelectazie, embolie pulmonara

Complicatii cardiovasculare - aritmii cardiace,tromboze venoase,

Siringomielie posttraumatica

Complicatii digestive - ileus paralitic, ulcer de stres

Complicatii urinare - infectie urinara

Complicatii trofice - escare cutanate

Osificarile heterotope sau para-osteo-artropatiile

Perspective în leziunile medulare traumatice

Intervenţia terapeutică imediată trebuie să reducă procesele locale secundare traumatismului : extensia morţii celulare şi apariţia cicatricii gliale.

Optimizarea funcţionării măduvei restante.

Tentative : implant de celule stem